

# 第102回日本肺癌学会中部支部会

Abstract of the Meeting of Chūbu Branch, The Japan Lung Cancer Society

会期：2013年2月16日(土)

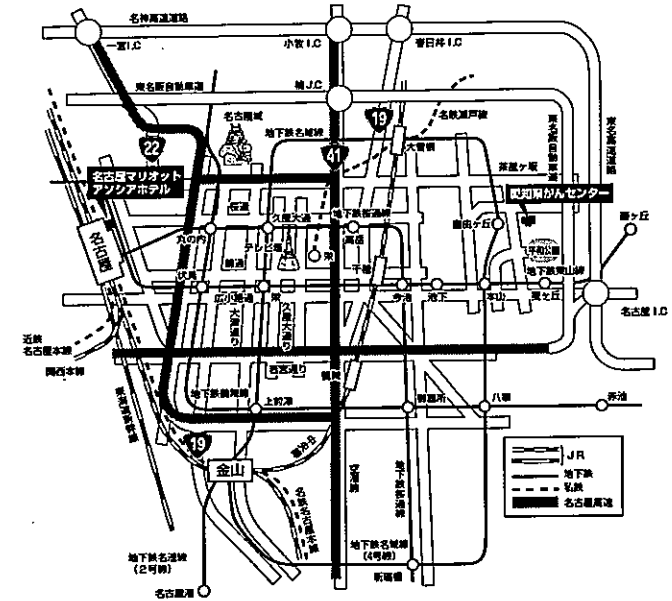
会場：愛知県がんセンター国際医学交流センター  
メインホール



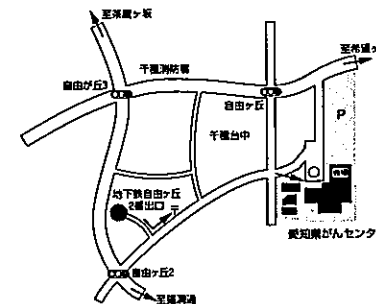
日本肺癌学会中部支部

Chūbu Branch, The Japan Lung Cancer Society

## 会場および交通案内



### 会場付近図



### 公共交通機関をご利用の場合

- 地下鉄利用：「自由ヶ丘」2番出口から徒歩7分
- 名古屋・栄から 所要時間：名古屋から約30分  
東山線「自由ヶ丘」行き乗車、「本山」乗り換え、  
名城線「左回り」に乗車、「自由ヶ丘」下車
- 大曽根・栄から 所要時間：大曽根から約20分  
名城線「右回り」に乗車、「自由ヶ丘」下車
- 金山から 所要時間：金山から約35分  
名港線「左回り」または「右回り」に乗車、  
「自由ヶ丘」下車
- タクシー利用：名古屋駅から約40分(約2500円)

## お願い

- 演説時間6分、討論4分(時間を厳守してください)
- PC発表(Windowsのみ)でプロジェクターは一台です。発表データをUSBフラッシュメモリにてご持参ください。
- 事務局で用意しますPCはWindows、アプリケーションはPowerPointです。発表データは、Windows版PowerPoint2010で作成してください。PowerPoint上での動画再生は可能ですが、音声には対応できません。スライド枚数の指定はございません。
- 雑誌「肺癌」掲載用の抄録原稿(演題名、所属、氏名、抄録本文200字以内)とデータを当日スライド受付でご提出下さい。
- 参加者は会場整理費1,000円をお納めください。
- ホームページアドレス <http://www.ccs-net.co.jp/>

# 第102回日本肺癌学会中部支部会

2013年2月16日(土)

午前9時15分～

○会 場

愛知県がんセンター国際医学交流センター  
メインホール

会長 樋田 豊明

愛知県がんセンター中央病院 呼吸器内科

# プログラム

## 開会の辞(9:15)

### I 診断(9:20~10:10)

(座長) 高桑 修(名古屋市立大学 腫瘍免疫内科)

1. EBUS-TBNAで診断しえた異組織型の異時性三重多発肺癌の1例  
名古屋市立大学 呼吸器内科:横山 みどり 他
2. 当院におけるEBUS-TBNAの診断的有用性についての検討  
社会医療法人宏潤会大同病院 呼吸器内科:市川 博也 他
3. 局所麻酔下胸腔鏡による胸膜生検で診断した悪性胸膜中皮腫の1例  
中部労災病院 呼吸器内科:神山 潤二 他
4. PET陰性を呈した充実型肺癌の検討  
名古屋大学大学院 量子医学:岩野 信吾 他
5. PET/CTでFDG集積を認め原発性肺癌との鑑別に苦慮した炎症性偽腫瘍の1切除例  
三重大学 呼吸器外科:島本 亮 他

### II 小細胞癌、胸腺腫(10:10~10:50)

(座長) 鮎 稔隆(国立病院機構長良医療センター 呼吸器内科)

6. 診断に難渋した異所性小細胞癌の1症例  
愛知県がんセンター中央病院 呼吸器内科:朴 将哲 他
7. 肺小細胞癌のびまん性肝転移による劇症肝不全の2剖検例  
豊橋市民病院 呼吸器内科:三竹 千尋 他
8. 胸腺腫が原因と考えられた癌関連網膜症の一例  
名古屋大学 呼吸器外科:羽切 周平 他
9. 嚢胞性疾患との鑑別が困難であった胸腺腫の1例  
名古屋大学 呼吸器外科:石黒 太志 他

### Ⅲ 肉腫、リンパ腫 (10:50~11:40)

(座長) 福井 高幸 (名古屋大学 呼吸器外科)

10. 子宮筋肉腫の肺転移による右主気管支閉塞にDumon Y型ステントを留置した1例  
国立病院機構名古屋医療センター 呼吸器科：長谷川 悠太 他
11. 肺動脈内膜肉腫の1例  
名古屋市立大学大学院医学研究科 腫瘍・免疫外科：彦坂 雄 他
12. 胸腔内発生のEpithelioid inflammatory myofibroblastic sarcomaの1例  
静岡県立静岡がんセンター 呼吸器外科：神津 吉基 他
13. 肺癌に濾胞性リンパ腫を合併した一例  
名古屋第一赤十字病院 呼吸器外科：上野 陽史 他
14. 大量胸水により発見された原発性滲出性リンパ腫の1例  
独立行政法人国立病院機構長良医療センター 呼吸器内科：小林 瑞穂 他

### Ⅳ 肺腺癌 (11:40~12:30)

(座長) 磯谷 澄都 (藤田保健衛生大学 呼吸器内科・アレルギー科)

15. 急速な増大を示した非結核性抗酸菌症合併転移性肺癌の一例  
刈谷豊田総合病院 呼吸器外科：水野 幸太郎 他
16. 多発胃転移を認めた肺腺癌の1例  
名古屋市立大学病院 呼吸器内科：土方 寿聡 他
17. 肺腺癌術後半年で肉腫様性格を伴う紡錘形細胞を主体に再発をきたした1症例  
独立行政法人国立病院機構長良医療センター 呼吸器外科：高橋 耕治 他
18. Trousseau's syndrome合併肺腺癌の二剖検例  
愛知厚生連海南病院 呼吸器内科：青木 佐知子 他
19. OK-432による胸膜癒着術後に増悪した放射線肺臓炎の1例  
愛知医科大学 呼吸器・アレルギー内科：横江 徳仁 他

### ランチオンセミナー (12:30~13:30)

(座長) 吉田 公秀 (愛知県がんセンター中央病院 呼吸器内科)

「NSCLCの個別化治療

～EGFR-TKIに期待される今後の治療展望～」

帝京大学医学部 内科学講座 腫瘍内科：関 順彦

共催：アストラゼネカ株式会社

### 総会 (13:30~13:45)

## 特別講演 (13:50~14:50)

- (座長) 樋田 豊明 (愛知県がんセンター中央病院 呼吸器内科)  
「肺がんのドライバー遺伝子変異と分子標的治療」  
近畿大学医学部 呼吸器外科：光富 徹哉

## V 分子標的治療 (14:55~15:45)

- (座長) 久保 昭仁 (愛知医科大学 呼吸器・アレルギー内科)
20. 当院でのcrizotinib治療2例：部分奏功した1例と無効であった1例  
豊橋市民病院 呼吸器内科：安井 裕智 他
  21. Crizotinib投与中に腺癌から癌肉腫へ形質転換したALK肺癌の1切除例  
愛知県がんセンター中央病院 呼吸器外科：小林 祥久 他
  22. クリゾチニブにて薬疹が出現したが減感作療法を行い内服継続可能となった一例  
名古屋大学医学部附属病院 呼吸器内科：岡田 木綿 他
  23. Crizotinib内服にて食道潰瘍を来したALK肺癌の1例  
愛知県がんセンター中央病院 呼吸器内科：朴 将哲 他
  24. Gefitinib投与中に急性前骨髄球性白血病を発症した肺腺癌の一例  
静岡県立静岡がんセンター 呼吸器内科：久松 靖史 他

## VI 化学療法 (15:45~16:25)

- (座長) 内藤 立暁 (静岡県立静岡がんセンター 呼吸器内科)
25. ペメトレキセドが非小細胞肺癌患者の腎機能に及ぼす影響についての臨床的検討  
浜松医科大学 呼吸器内科：井上 裕介 他
  26. Short hydration法によるCDDP+PEM併用療法の安全性の検討  
藤田保健衛生大学 呼吸器内科・アレルギー科：山口 哲平 他
  27. カルボプラチン+パクリタキセル+ベバシズマブで症状緩和の得られたIV期肺腺癌の1例  
聖隷三方原病院 呼吸器センター外科：鈴木 恵理子 他
  28. 化学療法施行中に消化管穿孔を起こした肺癌の一例  
名古屋市立西部医療センター 呼吸器内科：山羽 悠介 他

## 閉会の辞 (16:25)