

第104回日本肺癌学会中部支部学術集会

Abstract of the Meeting of Chūbu Branch, The Japan Lung Cancer Society

会期：2014年2月1日(土)

会場：アスト津4F アストプラザ

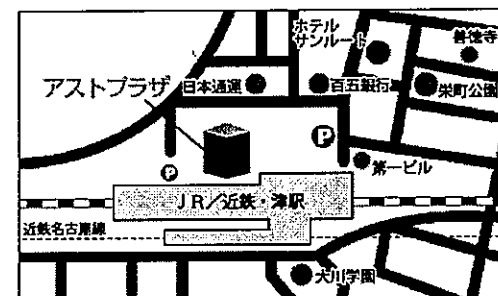
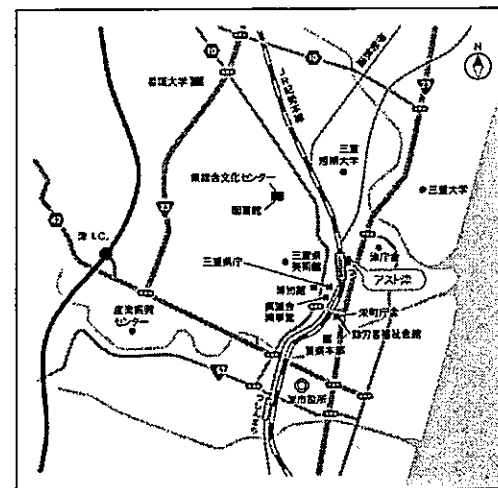
アストホール



日本肺癌学会中部支部

Chūbu Branch, The Japan Lung Cancer Society

会場および交通案内



津市羽所町700番地 TEL: 059-222-2525
※JR・近鉄「津駅」東改札口より徒歩1分

お願い

- 演説時間6分、討論4分(時間を厳守してください)
- PC発表(Windowsのみ)でプロジェクターは一台です。発表データをUSBフラッシュメモリにてご持参ください。
- 事務局で用意しますPCはWindows、アプリケーションはPowerPointです。発表データは、Windows版PowerPoint2010で作成してください。PowerPoint上での動画再生は可能ですが、音声には対応できません。スライド枚数の指定はございません。
- 雑誌「肺癌」掲載用の抄録原稿(演題名、所属、氏名、抄録本文200字以内)とデータを当日スライド受付でご提出下さい。
- 参加者は会場整理費1,000円をお納めください。
- ホームページアドレス <http://www.ccs-net.co.jp/>

第104回日本肺癌学会中部支部学術集会

2014年2月1日(土)

午前9時55分～

○会 場

アスト津4F アストプラザ

アストホール

会長 高尾 仁二

三重大学医学部附属病院 呼吸器外科

プログラム

開会の辞(9:55)

I 稀少肺腫瘍(10:00~10:40)

(座長) 中島 治典(大垣市民病院 呼吸器科)

1. mucinous AISとの鑑別に苦慮した肺末梢発生Ciliated muconodular papillary tumorの1手術例
鈴鹿中央総合病院 呼吸器外科：幸 大輔 他
2. FDG/PET-CTで高集積を示した気管支原発腺房細胞癌の1例
三重大学医学部附属病院 呼吸器内科：藤原研太郎 他
3. ラブドイド形質を伴った若年性肺癌の1手術例
大垣市民病院 呼吸器科：日比美智子 他
4. 胎盤性アルカリホスファターゼ産生肺多形癌の1例
名古屋記念病院 呼吸器内科：吉田 諭史 他

II 外科治療(10:40~11:20)

(座長) 谷口 哲郎(名古屋大学 呼吸器外科)

5. 左肺全摘術後に麻痺性イレウスを併発した2症例
名古屋第一赤十字病院 呼吸器外科：上野 陽史 他
6. 超高齢者肺癌症例の放射線照射無効例に対する1手術例
NHO三重中央医療センター 呼吸器外科：樽川 智人 他
7. 根治的放射線療法後の肺癌局所再発に対して肺全摘術を施行した1例
名古屋市立大学 呼吸器外科：森山 悟 他
8. 放射線・化学療法が著効したIV期肺多形癌の切除例
松阪市民病院 呼吸器センター：渡邊 文亮 他

III 化学療法I(11:20~12:00)

(座長) 小栗 鉄也(名古屋市立大学病院 呼吸器内科)

9. ペメトレキセド併用療法で完全奏効となった肺大細胞癌の1例
NHO三重中央医療センター 呼吸器科：岡野 智仁 他
10. CBDCA+TS-1を7コース以上投与可能であった肺扁平上皮癌の1例
朝日大学 村上記念病院 呼吸器内科：中島 康博 他
11. 10年間以上の継続的放射線療法を行えたIV期肺腺癌の1例
三重県立総合医療センター 呼吸器内科：藤原 篤司 他
12. CDDP+GEMによる化学療法が奏効し長期生存が得られた切除不能悪性胸膜中皮腫の1例
聖隷三方原病院 呼吸器センター外科：鈴木恵理子 他

ランチオンセミナー (12:10~13:00)

(座長) 田口 修 (三重大学医学部附属病院 呼吸器内科)

「進行非小細胞肺癌の化学療法におけるベバシズマブの最近の動向」

国立がん研究センター東病院 呼吸器内科：葉 清隆

共催：中外製薬株式会社

特別講演 (13:00~14:00)

(座長) 高尾 仁二 (三重大学医学部附属病院 呼吸器外科)

「肺腫瘍に対するRFA治療」

三重大学医学部附属病院 IVR科：山門亨一郎

IV 化学療法 II (14:00~14:40)

(座長) 畑地 治 (松阪市民病院 呼吸器センター)

13. 肺小細胞癌による異所性ACTH産生症候群の1例
国立病院機構長良医療センター 呼吸器内科：大西 涼子 他
14. Bevacizumab (Bev) 投与中に腹膜炎を発症し、小腸穿孔を認めた肺腺癌の1例
愛知医科大学 呼吸器・アレルギー内科：小坂 顕司 他
15. ゴレドロン酸とデノスマブ投与後の低カルシウム血症についての検討
松阪市民病院 呼吸器センター：内藤 雅大 他
16. 当院における1次治療カルボプラチン (CBDCA) + アルブミン懸濁型パクリタキセル (nab-PTX) の使用成績
公立陶生病院 呼吸器・アレルギー内科：榊原 利博 他

V 稀な病態 (14:40~15:20)

(座長) 安達 勝利 (NHO三重中央医療センター 呼吸器外科)

17. 甲状腺乳頭癌単発肺転移の1切除例
名古屋大学 呼吸器外科：中村 拓斗 他
18. 副腎転移からの出血をきたした肺腺癌の一例
名古屋市立大学病院 呼吸器内科：廣瀬 会美 他
19. 術後早期に再発を来した高悪性度粘表皮癌の1例
名古屋大学 呼吸器外科：石黒 太志 他
20. 胸膜から発生し低悪性度肉腫と考えられた1例
名古屋市立西部医療センター 放診：島村 泰輝 他

VI 縦隔腫瘍 (15:20~16:00)

(座長) 水野 幸太郎 (刈谷豊田総合病院 呼吸器外科)

21. 後縦隔原発Castleman病の一例
愛知県がんセンター中央病院 呼吸器外科：森 俊輔 他
22. 縦隔原発LCNECの1例
愛知厚生連 安城更生病院 呼吸器外科：藤永 一弥
23. 胸腺原発粘液腺癌の一例
刈谷豊田総合病院 呼吸器外科：坂根 理司 他
24. 下肢麻痺をきたした悪性リンパ腫の1例
三重県立総合医療センター 呼吸器外科：庄村 心 他

閉 会 の 辞 (16:00)