

第106回日本肺癌学会中部支部学術集会

Abstract of the Meeting of Chūbu Branch, The Japan Lung Cancer Society

会期：2015年2月21日(土)

会場：じゅうろくプラザ

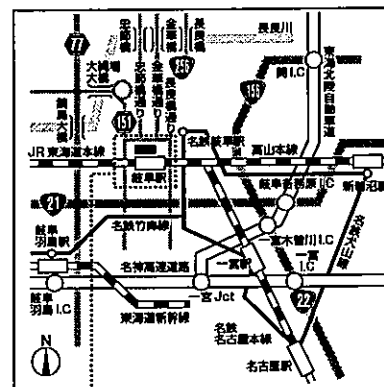
5F 大会議室



日本肺癌学会中部支部

Chūbu Branch, The Japan Lung Cancer Society

会場および交通案内



じゅうろくプラザ (岐阜市文化産業交流センター)

〒500-8856 岐阜市橋本町1丁目10番地11

TEL: 058-262-0150 (代)

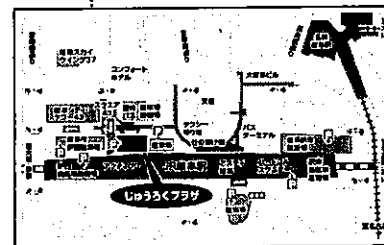
ホームページアドレス <http://plaza-gifu.jp/>

交通のご案内

- JR岐阜駅隣接 徒歩約2分
(JR岐阜駅2階改札よりアクティブGの中を通過してご来場ください)
- 名鉄岐阜駅より 徒歩約7分
- 岐阜各務原ICより 車約15分
- 岐阜羽島ICより 車約20分

駐車場のご案内

隣接する岐阜市駅西駐車場(有料)が便利です。



お願い

- 演説時間6分、討論4分(時間を厳守してください)
- PC発表(Windowsのみ)でプロジェクターは一台です。発表データをUSBフラッシュメモリにご持参ください。
- 事務局で用意しますPCはWindows、アプリケーションはPowerPointです。発表データは、Windows版PowerPoint2010で作成してください。PowerPoint上での動画再生は可能ですが、音声には対応できません。スライド枚数の指定はございません。
日本肺癌学会の利益相反規定をご確認のうえ、発表時にCOI状態のスライドを開示してください。
- 雑誌「肺癌」掲載用の抄録原稿(演題名、所属、氏名、抄録本文200字以内)とデータを当日スライド受付でご提出下さい。
- 参加者は会場整理費1,000円をお納めください。
- ホームページアドレス <http://www.ccs-net.co.jp/>

第106回日本肺癌学会中部支部学術集会

2015年2月21日(土)

午前9時55分～

○会 場

じゅうろくプラザ

5F 大会議室

会長 加藤 達雄

独立行政法人国立病院機構
長良医療センター 呼吸器内科

プログラム

開会の辞(9:55~10:00)

I 肉腫・稀な腫瘍(10:00~10:40)

(座長) 西井 洋一(松阪市民病院 呼吸器センター)

1. 肺悪性線維性組織球腫の1例
岐阜市民病院 呼吸器・腫瘍内科:二村 洋平 他
2. 左下腿線維肉腫術後、転移性肺腫瘍を疑った肺芽腫の1例
名古屋市立大学病院 呼吸器外科:森山 悟 他
3. 多発性外骨腫が悪性転化し、肝臓に食い込む画像所見を呈した胸壁軟骨肉腫の1例
聖隷三方原病院 呼吸器センター外科:藤野 智大 他
4. 肺腺癌にびまん性大細胞型B細胞リンパ腫を合併した1例
静岡県立静岡がんセンター 呼吸器内科:笠原 礼光 他

II 外科治療(10:40~11:20)

(座長) 雪上 晴弘(聖隷三方原病院 呼吸器センター外科)

5. 左主気管支にまで至る左下葉原発性肺癌に対して、スリーブ切除にて左上大区を温存できた1症例
国立病院機構長良医療センター 呼吸器外科:高橋 耕治 他
6. 両側肺転移を伴う前縦隔悪性胚細胞腫瘍に対して化学療法施行後、縦隔腫瘍摘出を行った一例
愛知県がんセンター中央病院 呼吸器外科:瀬戸 克年 他
7. 縦隔腫瘍に対するロボット支援手術の経験
静岡県立静岡がんセンター 呼吸器外科:児嶋 秀晃 他
8. 肺リンパ上皮腫様癌の3切除例
名古屋大学 呼吸器外科:森 俊輔 他

III 進行肺癌(11:20~12:00)

(座長) 澤田 昌浩(岐阜赤十字病院 呼吸器内科)

9. 肺腺癌による癌性腹膜炎が原因と思われた左水腎症の1例
NHO三重中央医療センター 呼吸器科:岡野 智仁 他
10. 心臓病変により狭心症を生じた肺腺癌の一例
大垣市民病院 呼吸器内科:細川 貴弘 他
11. 当院における進行非小細胞肺癌に対する carboplatin/nab-paclitaxel 併用療法の使用経験
名古屋大学 呼吸器内科:織田 恒幸 他
12. 4次治療のアブラキサンが奏効した肺小細胞がんの1例
国立病院機構 名古屋医療センター 呼吸器科:安藤 英治 他

ランチオンセミナー (12:10~13:00)

(座長) 澤 祥幸 (岐阜市民病院 がんセンター)

「非小細胞肺癌における個別化治療の進歩」

静岡県立静岡がんセンター 呼吸器内科: 鈿持 広知

共催: 中外製薬株式会社

特別講演 (13:00~14:00)

(座長) 加藤 達雄 (国立病院機構長良医療センター 呼吸器内科)

「悪性胸膜中皮腫に対する外科治療・集学的治療」

東京医科歯科大学 呼吸器外科: 大久保 憲一

教育講演 (14:00~14:30)

(座長) 進藤 丈 (大垣市民病院 呼吸器内科)

「日本肺癌学会のガイドライン改訂について—非小細胞肺癌の一次治療を中心に—」

名古屋大学 呼吸器内科: 近藤 征史

IV 転移性肺腫瘍など (14:30~15:10)

(座長) 藤永 卓司 (国立病院機構長良医療センター 呼吸器外科)

13. Solitary Fibrous Tumor (SFT) 術後肺転移再発の1例

名古屋大学 呼吸器外科: 中村 彰太 他

14. 肺転移ならびに頸部リンパ節転移を有した原発不明扁平上皮癌の1例

愛知県がんセンター中央病院 呼吸器外科: 直海 晃 他

15. 肺癌術後副腎転移に対し手術を施行し5年無再発生存の1例

名古屋第一赤十字病院 呼吸器科: 中島 潔 他

16. 脳転移、肺動脈血栓症を認めた多形癌の1例

岐阜大学 呼吸器内科: 豊吉沙耶香 他

V EGFR-TKI (15:10~15:50)

(座長) 小暮 啓人 (国立病院機構 名古屋医療センター 呼吸器科)

17. アファチニブ連日投与が可能であったゲフィチニブにより肝障害が出現した高齢者肺癌2例

松阪市民病院 呼吸器センター: 畑地 治 他

18. 高齢者EGFR遺伝子変異陽性IV期非小細胞肺癌に対する初回 Gefitinib 治療の検討

松阪市民病院 呼吸器センター: 坂口 直 他

19. 小細胞癌への形質転換を来たしたEGFR遺伝子変異陽性肺腺癌の1例

国立病院機構長良医療センター 呼吸器内科: 大西 涼子 他

20. EGFR遺伝子変異陽性肺小細胞癌の1例

国立病院機構長良医療センター 呼吸器内科: 浅野 幸市 他

閉会の辞 (15:50~15:55)