

第109回日本肺癌学会中部支部学術集会

Abstract of the Meeting of Chūbu Branch, The Japan Lung Cancer Society

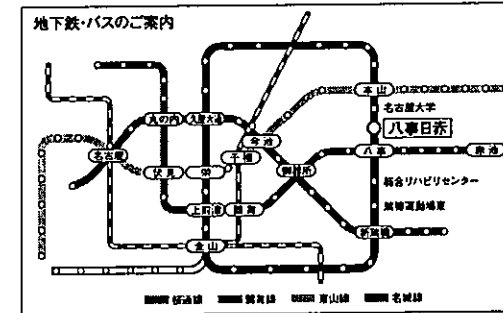
会期：2016年9月24日(土)
会場：名古屋第二赤十字病院
3病棟1階 研修ホール



日本肺癌学会中部支部

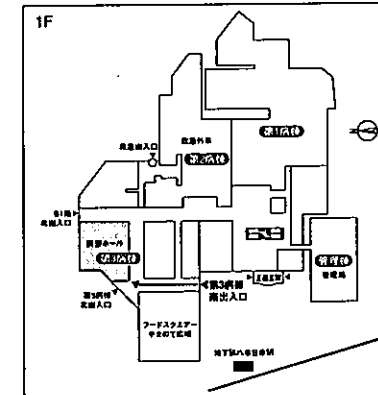
Chūbu Branch, The Japan Lung Cancer Society

名古屋第二赤十字病院
〒466-8650 名古屋市昭和区妙見町2-9 TEL052-832-1121(代表)



交通機関のご利用について

- ・名鉄・JR・近鉄「名古屋」駅より 地下鉄東山線「本山」経由乗り換え、名城線「八事日赤」駅下車
 - ・地下鉄有楽線「八事」駅より 地下鉄名城線乗り換え、「八事日赤」駅下車
 - ・名鉄・JR「金山」駅より 地下鉄名城線乗り換え、「八事日赤」駅下車
市バス金山12号系統「名古屋大学」行、「八事日赤病院」下車
 - ・地下鉄東山線・名城線「栄」駅バスターミナルより 市バス栄18号系統「妙見町」行、「八事日赤病院」下車
- ※お願い：公共交通機関をご利用下さい。



第3病棟南出入口よりお入り下さい。

— お願い —

- 演説時間6分、討論4分(時間を厳守してください)
- PC発表(Windowsのみ)でプロジェクターは一台です。発表データをUSBフラッシュメモリにてご持参ください。
- 事務局で用意しますPCはWindows、アプリケーションはPowerPointです。発表データは、Windows版PowerPoint2010で作成してください。PowerPoint上での動画再生は可能ですが、音声には対応できません。スライド枚数の指定はございません。
- 雑誌「肺癌」掲載用の抄録原稿(演題名、所属、氏名、抄録本文200字以内)とデータを当日スライド受付でご提出下さい。
- 参加者は会場整理費1,000円をお納めください。
- ホームページアドレス <http://www.ccs-net.co.jp/>

第109回日本肺癌学会中部支部学術集会

2016年9月24日(土)

午前9時15分～

○会 場

名古屋第二赤十字病院

3病棟1階 研修ホール

○評議員会場

名古屋第二赤十字病院

1病棟10階 加藤化学ホール

会長 吉岡 洋

名古屋第二赤十字病院 呼吸器外科

プログラム

開会の辞(9:15)

I 免疫療法(9:20~10:00)

(座長) 北川智余恵(名古屋医療センター 呼吸器内科)

1. 術後再発に対する化学療法中に小腸転移をきたした肺多形癌の1例
信州大学医学部 内科学第一教室:和田 洋典 他
2. ニボルマブが著効するも大腸炎にて下血を来した肺多形癌の一例
松阪市民病院 呼吸器センター 呼吸器内科:伊藤健太郎 他
3. ニボルマブ投与によって致命的薬剤性間質性肺炎を生じた2例
藤田保健衛生大学 呼吸器内科学:後藤 祐介 他
4. ニボルマブにて肺障害をきたした肺腺癌の1例
国立病院機構長良医療センター 呼吸器内科:大西 涼子 他

II 外科療法(10:00~10:50)

(座長) 水野 鉄也(愛知県がんセンター中央病院 呼吸器外科)

5. 慢性閉塞性肺疾患をともなう両側肺癌に対して切除を行った1例
一宮西病院 呼吸器外科:重松 義紀 他
6. 腎摘除術後29年目に単発肺転移を来した腎盂尿管癌肺転移の一切除例
名古屋大学 呼吸器外科:直海 晃 他
7. 子宮頸癌肺転移に対し左肺全摘術を施行し長期生存を得た1例
名古屋第一赤十字病院 呼吸器科:川角 佑太 他
8. 同時多発肺癌に対し完全胸腔鏡下右上葉切除術+右肺底区切除術を行った1例
刈谷豊田総合病院 呼吸器外科:遠藤 克彦 他
9. 肺腺癌の局所再発を疑われた病変が遺伝子検査で二次癌と診断された1例
愛知県がんセンター中央病院 呼吸器外科部:坂田 省三 他

III 分子標的薬治療(10:50~11:50)

(座長) 堀尾 芳嗣(愛知県がんセンター中央病院 呼吸器内科)

10. オシメルチニブ投与によりPSの改善を認めた進行肺腺癌の1例
静岡県立総合病院 呼吸器内科:渡邊 裕文 他
11. 実地臨床におけるEGFR T790M陽性非小細胞肺癌に対するオシメルチニブ治療
静岡県立静岡がんセンター 呼吸器内科:小竹 美絵 他
12. Afatinib獲得耐性後、複数回の再生検にてT790M変異を検出した肺腺癌の一例
愛知県がんセンター中央病院 呼吸器内科:古田 裕美 他
13. アレクチニブの経鼻胃管投与を行った嚥下障害を有するALK融合遺伝子陽性肺癌の1例
JA愛知厚生連海南病院 呼吸器内科:香川 友祐 他
14. Alectinib耐性時に小細胞肺癌へ形質転換したALK融合遺伝子陽性NSCLCの一例
愛知県がんセンター中央病院 呼吸器内科:大矢 由子 他
15. 80歳以上のALK陽性肺癌症例に対するALK阻害剤の使用経験について
聖隷三方原病院 呼吸器センター内科:天野 雄介 他

評議員会 1病棟10階 加藤化学ホール(12:00~13:00)

ランチオンセミナー (12:00~13:00)

(座長) 重光希公生 (大垣市民病院 呼吸器外科)

「EGFR-TKI耐性非小細胞肺癌治療の現状と今後」

国立がん研究センター東病院 呼吸器外科部長：坪井 正博

共催：アストラゼネカ株式会社

総会 (13:05~13:20)

特別講演 (13:20~14:20)

(座長) 吉岡 洋 (名古屋第二赤十字病院 呼吸器外科)

「WHO分類第4版の利点と欠点」

筑波大学医学医療系 診断病理学教授：野口 雅之

Ⅳ 稀な疾患／病態：内科療法 (14:20~15:10)

(座長) 上村 剛大 (名古屋市立大学 呼吸器・アレルギー内科)

16. 辺縁系脳炎で発症した肺小細胞癌の1例
大垣市民病院 呼吸器内科：稲葉 量子 他
17. 繰り返す失神発作をきたし、神経調節性失神の合併と考えられた肺腺癌の1例
三重大学医学部附属病院 呼吸器内科：都丸 敦史 他
18. 肺癌治療中に生じた食道大動脈瘻に対してステントグラフト内挿術を施行して救命した1例
名古屋セントラル病院 呼吸器内科：伊藤 圭馬 他
19. 経過観察中に自然退縮した肺 MALT リンパ腫の1例
名古屋市立西部医療センター 呼吸器内科：堀内 実 他
20. 診断と治療に苦慮した悪性心膜中皮腫の1例
岐阜県総合医療センター 呼吸器内科：都竹 晃文 他

Ⅴ 稀な疾患／病態：外科療法 (15:10~15:50)

(座長) 藤永 一弥 (安城更生病院 呼吸器外科)

21. 中縦隔に発生した肺葉外肺分画症の1切除例
名古屋大学 呼吸器外科：羽切 周平 他
22. 胸腔内神経線維鞘腫の1例
名古屋第二赤十字病院 呼吸器外科：赤尾 まり 他
23. 肺癌との鑑別を要した喀血を伴う、肺放線菌症の1手術例
聖隷三方原病院 呼吸器センター外科：藤野 智大 他
24. 胸壁浸潤肺癌と鑑別困難であった胸壁発生扁平上皮癌の1例
名古屋市立大学 呼吸器外科：小田 梨沙 他

閉会の辞 (15:50)