


第111回日本肺癌学会中部支部学術集会

Abstract of the Meeting of Chūbu Branch, The Japan Lung Cancer Society

会期：2017年9月23日(土)

会場：名古屋市立大学病院

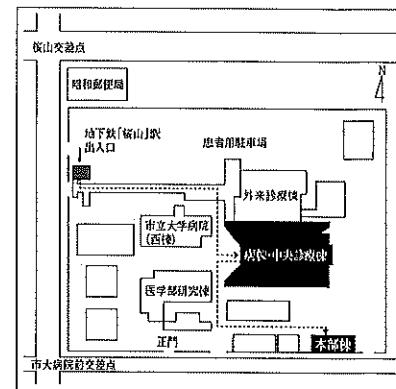
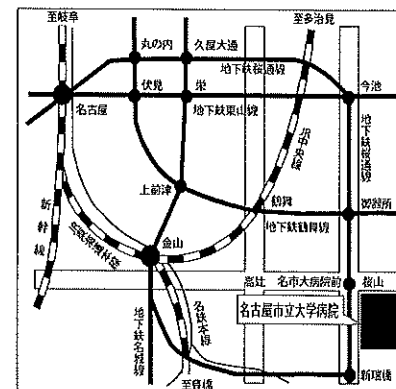
病棟・中央診療棟 3F 大ホール



日本肺癌学会中部支部

Chūbu Branch, The Japan Lung Cancer Society

会場および交通案内



〒467-8601 名古屋市瑞穂区瑞穂町字川澄1 TEL052-851-5511(代表)

●交通機関 地下鉄桜通線 桜山駅下車(3番出口)徒歩すぐ

お願い：駐車場は特にご用意しておりませんので公共交通機関をご利用下さい。

お願い

- 演説時間6分、討論4分(時間を厳守してください)
- PC発表(Windowsのみ)でプロジェクターは一台です。発表データをUSBフラッシュメモリにてご持参ください。
- 事務局で用意しますPCはWindows、アプリケーションはPowerPointです。発表データは、Windows版PowerPoint2010で作成してください。PowerPoint上での動画再生は可能ですが、音声には対応できません。スライド枚数の指定はございません。
- 雑誌「肺癌」掲載用の抄録原稿(演題名、所属、氏名、抄録本文200字以内)とデータを当日スライド受付でご提出下さい。
- 参加者は会場整理費1,000円をお納めください。
- ホームページアドレス <http://www.ccs-net.co.jp/>

第111回日本肺癌学会中部支部学術集会

2017年9月23日(土)

午前9時05分～

○会 場

名古屋市立大学病院

病棟・中央診療棟 3F 大ホール

○評議員会場

名古屋市立大学病院

病棟・中央診療棟 4F 第一会議室

○ランチョンセミナー

名古屋市立大学

本部棟 4F ホール

会長 中西 良一

名古屋市立大学大学院医学研究科 腫瘍・免疫外科学分野

プログラム

開会の辞(9:05)

I 外科治療1(9:10~9:50)

(座長) 坂倉 範昭(愛知県がんセンター中央病院 呼吸器外科)

1. 肺癌肺転移の画像所見
名古屋大学 呼吸器外科:後藤 真輝 他
2. 下肢切断にて社会復帰可能となった肺癌術後左下腿転移の一例
名古屋市立西部医療センター 呼吸器腫瘍センター 呼吸器外科:
中前 勝視 他
3. 肺癌術後の有癭性膿胸に対してEWS気管支充填術が有効であった1例
松波総合病院 呼吸器外科:春日井敏夫 他
4. 当院における肺癌術後の疼痛抑制の取り組み
国立病院機構長良医療センター 呼吸器外科:萩原 清彦 他

II 化療・その他1(9:50~10:30)

(座長) 小栗 鉄也(名古屋市立大学大学院医学研究科

呼吸器・免疫アレルギー内科学分野)

5. カルボプラチン+ナブパクリタキセルが有効であった間質性肺炎合併肺癌肉腫の1例
名古屋医療センター 呼吸器科:丹羽 英之 他
6. 塊状影を呈し診断に苦慮した粘液産生性腺癌の1例
藤田保健衛生大学 呼吸器内科学I:赤尾 謙 他
7. 術前化学療法にて粘膜架橋(mucosal bridge)を形成した肺癌の1例
国立病院機構長良医療センター 呼吸器内科:大西 涼子 他
8. 傍腫瘍小脳変性症を合併した小細胞肺癌の1例
岐阜県総合医療センター 呼吸器内科:増田 篤紀 他

III 外科治療2(10:30~11:10)

(座長) 白橋 幸洋(岐阜大学医学部附属病院 呼吸器外科)

9. 3cm長の肺動脈管状切除再建を行った左上葉扁平上皮癌の一例
刈谷豊田総合病院 呼吸器外科:鈴木あゆみ 他
10. 診断に難渋した肺癌胸壁転移の1例
愛知県がんセンター中央病院 呼吸器外科:杉田 裕介 他
11. ステイプルラインに術後再発を来した洗浄細胞診疑陽性肺腺癌の1例
名古屋徳洲会総合病院 呼吸器外科:可見 久典 他
12. 右肺全摘後症候群による急性呼吸循環不全に対して胸腔内エキスパンダー留置術が有効であった1例
聖隷三方原病院 呼吸器センター外科:西尾 公佑 他

IV 分子標的治療薬 (11:10~11:50)

(座長) 都竹 晃文 (岐阜県総合医療センター 呼吸器内科)

13. 血漿検体でのEGFR活性型変異及びT790Mの検出状況
愛知県がんセンター中央病院 呼吸器内科: 古田 裕美 他
14. EGFR遺伝子変異陽性肺癌に対するEGFR-TKI治療効果と腫瘍マーカーとの関連
名古屋市立大学大学院医学研究科 呼吸器・免疫アレルギー内科学分野:
竹内 章 他
15. 多発脳転移に対してオシメルチニブが著功したT790M陽性肺腺癌の1例
三重大学医学部附属病院 呼吸器内科: 藤本 源 他
16. アファチニブが奏功したEGFR遺伝子変異陽性肺扁平上皮癌の1例
信州大学医学部 内科学第一教室: 正村 寿山 他

ランチオンセミナー 本部棟4階ホール (12:00~13:00)

(座長) 奥田 勝裕 (名古屋市立大学大学院医学研究科
腫瘍・免疫外科学分野)

「免疫チェックポイントの基礎と臨床」

福島県立医科大学医学部 呼吸器外科学講座 教授: 鈴木 弘行 先生

共催: 小野薬品工業株式会社

評議員会 4階第一会議室 (12:00~13:00)

総会 (13:10~13:25)

特別講演 (13:25~14:25)

(座長) 中西 良一 (名古屋市立大学大学院医学研究科
腫瘍・免疫外科学分野)

「肺癌外科の現況と関心事」

東京医科大学 呼吸器・甲状腺外科学分野 教授: 池田 徳彦 先生

V 稀な腫瘍1 (14:25~15:05)

(座長) 雪上 晴弘 (聖隷三方原病院 呼吸器センター外科)

17. 縦隔に発生し急速な増大を示した脱分化型脂肪肉腫の1例
信州大学医学部附属病院 信州がんセンター: 西牧 史洋 他
18. 高齢男性に発症したAskin腫瘍の1例
鈴鹿中央総合病院 呼吸器外科: 横田 圭右 他
19. 原発不明肺門リンパ節癌の1切除例
トヨタ記念病院 呼吸器外科: 立松 勉 他
20. 精巣胚細胞腫瘍から生じたGrowing Teratoma Syndrome (GTS) の1例
愛知医科大学 呼吸器外科: 古田ちひろ 他

VI 化療・その他2 (15:05~15:45)

(座長) 藤本 源 (三重大学医学部附属病院 呼吸器内科)

21. 硬膜内髄内転移を来した肺癌の1例
国立病院機構三重中央医療センター 呼吸器内科：西村 正 他
22. 多飲・多尿・頭痛により判明した肺腺癌の一例
鈴鹿中央総合病院 呼吸器センター内科：伊藤 稔之 他
23. 2期的治療により同時性多発癌に対して根治的治療を施行できた一例
静岡県立静岡がんセンター 呼吸器内科：宮脇英里子 他
24. 再生検で神経内分泌癌を認めた肺腺癌の1例
静岡県立総合病院 呼吸器内科：田村可菜美 他

VII 稀な腫瘍2 (15:45~16:25)

(座長) 中村 彰太 (名古屋大学 呼吸器外科)

25. 肺MALTリンパ腫の3例
静岡市立静岡病院 呼吸器外科：名波 勇人 他
26. 基底細胞型扁平上皮癌の一例
小牧市民病院 呼吸器外科：伊藤 俊成 他
27. 肺原発粘表皮癌の2例
名古屋第一赤十字病院 呼吸器外科：川角 佑太 他
28. Blastomatoid pulmonary carcinosarcomaの一例
名古屋市立大学大学院医学研究科 腫瘍・免疫外科学分野：坂根 理司 他

VIII 免疫チェックポイント阻害剤 (16:25~16:55)

(座長) 小澤 雄一 (聖隷三方原病院 呼吸器センター内科)

29. ニボルマブ使用中に心筋梗塞、ドレスラー症候群、急性大動脈解離を発症した肺多形癌の1例
岐阜県総合医療センター 呼吸器内科：都竹 晃文 他
30. ニボルマブが奏功したTrousseau症候群合併肺腺癌の1例
JA愛知厚生連海南病院 呼吸器内科：藤田 浩平 他
31. ニボルマブ投与後に発症した放射線肺臓炎の2例
愛知医科大学 呼吸器・アレルギー内科：横江 徳仁 他

閉会の辞 (16:55)