

# 第98回中部肺癌学会

Abstract of the Meeting of Chūbu Branch, Japan Lung Cancer Soc.

Feb.5(2011) 名古屋市立大学病院  
病棟・中央診療棟 3F 大ホール

## 日本肺癌学会中部支部

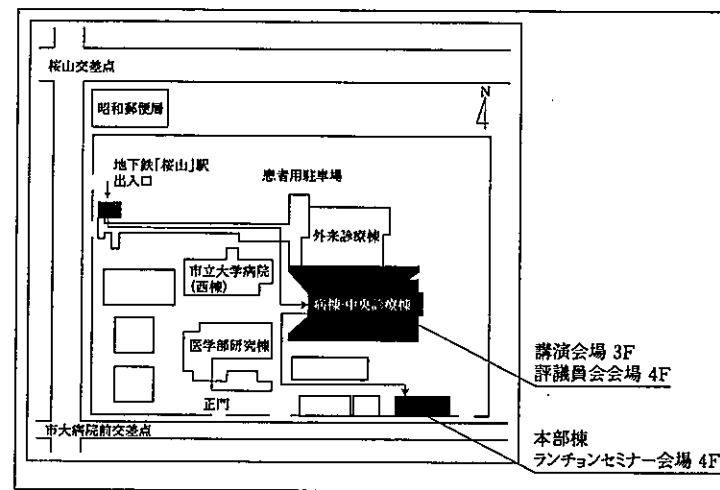
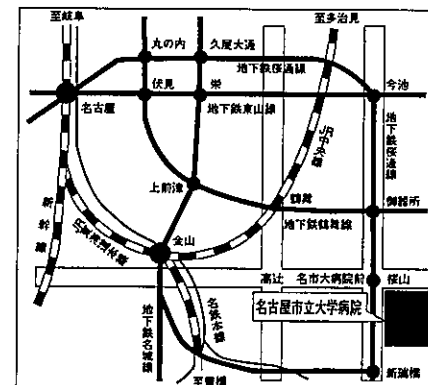
Chūbu Branch, Japan Lung Cancer Soc.

### 会場および交通案内

名古屋市立大学病院病棟・中央診療棟3F大ホール  
〒467-8601 名古屋市瑞穂区瑞穂町字川澄1  
TEL 052-851-5511(代表)

#### ◎交通機関

地下鉄桜通線 桜山駅下車(3番出口)徒歩すぐ



※学会用駐車場は特にご用意しておりませんので公共交通機関をご利用下さい。

— お願い —

- 演説時間 6分、討論 4分 (時間を厳守してください)
- パソコン発表 (事務局で用意する PC は Windows XP のみ) でプロジェクターは一台です。使用できるアプリケーションは PowerPoint 2003 もしくは 2007、動画の使用はご遠慮ください。データは CD-R (DVD は不可) または USB フラッシュメモリーにてご持参ください。スライド枚数の指定はございません。
- 雑誌「肺癌」掲載用の抄録原稿 (演題名、所属、氏名と抄録本文 200 字以内) とデータを当日会場でご提出下さい。
- 参加者は会場整理費 1,000 円をお納めください。
- ホームページアドレス <http://www.ccs-net.co.jp/>

# 第 98 回中部肺癌学会

2011 年 2 月 5 日 (土)

午前 9 時 25 分～

○講演会場

名古屋市立大学病院

病棟・中央診療棟 3F 大ホール

○ランチョンセミナー会場

名古屋市立大学

本部棟 4F ホール

○評議員会会場

名古屋市立大学病院

病棟・中央診療棟 4F 第 1 会議室

**会長 佐藤 滋樹**

名古屋市立大学大学院医学研究科 腫瘍・免疫内科学 呼吸器内科

# プログラム

## 開会の辞(9:25)

### I 診断・転移(9:30～10:10)

(座長) 村松 秀樹(愛知厚生連 海南病院 呼吸器科)

1. 喉頭転移で発見された肺腺癌の1例  
名古屋市立東部医療センター東市民病院 呼吸器内科：安部万祐子 他
2. 癌性リンパ管症および気管支内転移を契機に診断に至り、原発巣の鑑別に苦慮した稀な大腸印環細胞癌の1例  
愛知厚生連海南病院 呼吸器科：曾根 一輝 他
3. 原発性肺癌に骨格筋転移及び心筋転移を認めた1例  
名古屋第二赤十字病院 呼吸器科：山羽 悠介 他
4. 診断に苦慮した肺癌頸椎転移の1例  
JA 愛知厚生連江南厚生病院 呼吸器内科：浅野 俊明 他

### II 縦隔(10:10～10:50)

(座長) 森山 悟(名古屋市立大学 腫瘍・免疫外科学)

5. 脊柱管内に進展しDumbbell型を呈した後縦隔発生脂肪腫の1切除例  
名古屋大学 呼吸器外科：川口 晃司 他
6. EUS-FNAにて診断困難であった縦隔原発脂肪肉腫の1例  
愛知県がんセンター中央病院 呼吸器内科：朴 将哲 他
7. 腫瘍破裂を来した縦隔発生線維肉腫の一例  
岐阜大学病院 呼吸器内科・第二内科：神谷 文彦 他
8. 典型的画像所見から術前診断し得た縦隔および横隔膜原発血管腫の2例  
名古屋大学 呼吸器外科：岡阪 敏樹 他

### III 合併症・その他(10:50～11:30)

(座長) 小林 哲(三重大学 呼吸器内科)

9. ベバシズマブ併用化学療法中に肺動脈血栓症を来した肺癌の1例  
国立病院機構長良医療センター 呼吸器内科：大西 涼子 他
10. Bevacizumabを含む化学療法後たこつぼ型心筋症の発症が疑われた1例  
藤田保健衛生大学病院 呼吸器内科学I：山口 哲平 他
11. 転移性肺癌術後5年目にステイプルラインに発生した炎症性肉芽腫の1例  
三重大学 呼吸器外科：天白 宏典 他
12. 肺非結核性抗酸菌症による肉芽腫と肺癌を同一結節内に認めた1例  
愛知県がんセンター中央病院 胸部外科：尾関 直樹 他

#### IV 化学療法 (11:30 ~ 12:10)

(座長) 村上 晴泰 (静岡県立静岡がんセンター 呼吸器内科)

13. 術後化学療法後再発しゲフィチニブ治療を行った透析患者の腺癌の1例  
名古屋記念病院 呼吸器科：中村 祐美 他
14. amrubicin による3次治療が有用であった胸腺癌の1例  
名古屋セントラル病院 呼吸器内科：横山みどり 他
15. 導入化学療法後に右中下葉切除を行ったLCNECの1例  
三重中央医療センター 呼吸器外科：安達 勝利 他
16. IPF 合併進行期非小細胞肺癌に対する化学療法の臨床的検討  
公立陶生病院 呼吸器・アレルギー内科：渡辺 尚宏 他

#### 評議員会 (12:15 ~ 13:10)

於：病棟・中央診療棟4階第1会議室

#### ランチオンセミナー (12:15 ~ 13:10) (共催:中外製薬株式会社)

於：本部棟4階ホール

(座長) 小栗 鉄也 (名古屋市立大学 呼吸器内科)

「非小細胞肺癌薬物療法の新たな展望」

国立がん研究センター中央病院 呼吸器腫瘍科：山本 昇

#### 総 会 (13:15 ~ 13:30)

#### 特別講演 (13:30 ~ 14:30)

(座長) 佐藤 滋樹 (名古屋市立大学 呼吸器内科)

「肺癌画像診断の現状と将来展望」

滋賀医科大学放射線医学講座：村田 喜代史

#### V 肺癌 (14:30 ~ 15:10)

(座長) 小泉 知展 (信州大学医学部附属病院 がん総合医療センター)

17. 悪性腫瘍随伴性網膜症で発症した小細胞肺癌の2例  
名古屋大学附属病院 呼吸器内科：羅 英明 他
18. 食道癌リンパ節転移と肺癌リンパ節転移との鑑別に苦慮した扁平上皮癌の1例  
聖隷三方原病院 呼吸器センター外科：吉井 直子 他
19. 同一肺葉内三重腺癌の1例  
静岡市立静岡病院 呼吸器外科：玉里 滋幸 他
20. 原発巣が自然縮小し緩徐に経過した進行肺腺がんの1例  
信州大学医学部 内科学第一講座：山口 晃典 他

## VI 外科治療・その他 (15:10 ~ 16:00)

(座長) 岡阪 敏樹 (名古屋大学 呼吸器外科)

21. 孤立性脳転移および単発縦隔リンパ節転移を伴った微小肺癌 (4mm) の1例  
切除例  
静岡県立静岡がんセンター 呼吸器外科：下治 正樹 他
22. CTで結節影を指摘出来なかった孤立性副腎転移を伴う肺癌の1切除例  
名古屋市立大学 腫瘍・免疫外科：森山 悟 他
23. Transmanubrial approachを用いた胸壁および胸骨浸潤肺癌の1切除例  
三重県厚生連鈴鹿中央総合病院 呼吸器外科：川野 理 他
24. 段違い肋間開胸アプローチにて安全に切除し得た肺癌肉腫の1例  
愛知県がんセンター愛知病院 呼吸器外科：坂倉 範昭 他
25. デュモンY型ステントを留置した肺多形がんの1例  
国立病院機構名古屋医療センター 呼吸器科：龍華 美咲 他

## VII 胸膜・その他 (16:00 ~ 16:50)

(座長) 森瀬 昌宏 (名古屋大学 呼吸器内科)

26. 上行結腸癌にTumoretを伴った肺カルチノイドの1例  
豊田厚生病院 呼吸器外科：門松 由佳 他
27. 肺腫瘍塞栓を来した乳癌の1例  
三重大学医学部附属病院 呼吸器内科：大西 真裕 他
28. 局所麻酔下胸腔鏡を行った卵巣癌による癌性胸膜炎の2例  
名古屋市立大学病院 呼吸器内科：原田夏菜子 他
29. 当院における胸膜中皮腫6例の検討  
三重中央医療センター 呼吸器科：藤本 源 他
30. 石綿肺がん19例の検討  
旭労災病院 呼吸器内科：武田 典久 他

## 閉会の辞 (16:50)