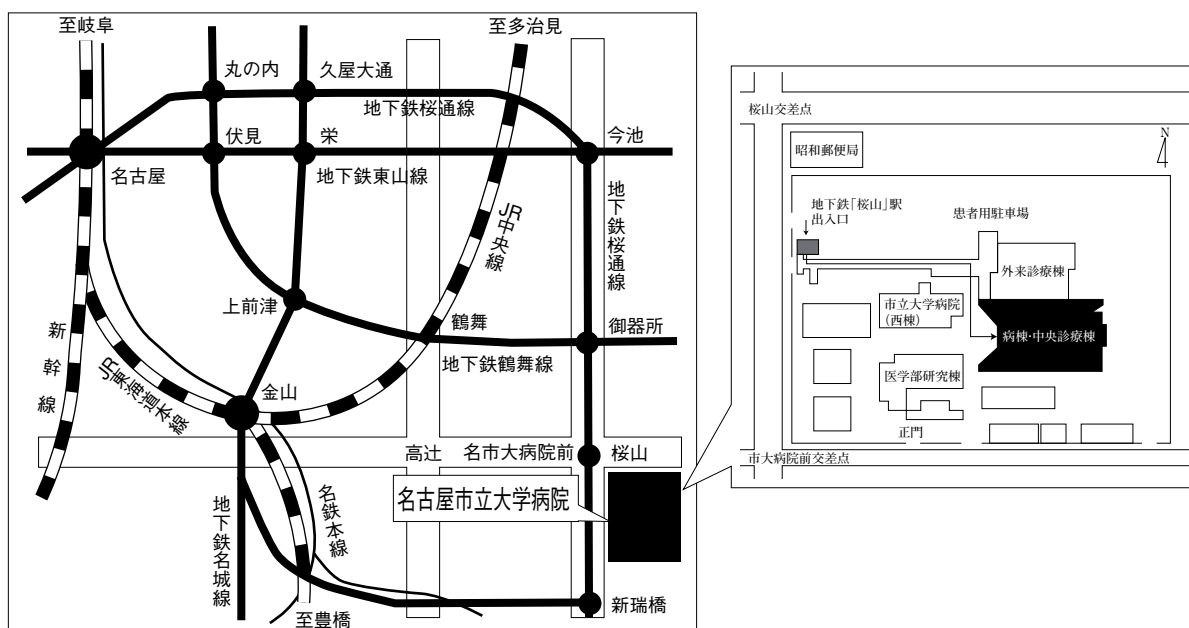


第39回 日本呼吸器内視鏡学会 中部支部会

日時：2010年 7 月 10 日（土）

会場：名古屋市立大学病院病棟・中央診療棟3F大ホール



〒467-8601 名古屋市瑞穂区瑞穂町字川澄1 TEL052-851-5511(代表)

●交通機関 地下鉄桜通線 桜山駅下車(3番出口)徒歩すぐ

お願い:駐車場は特にご用意しておりませんので公共交通機関をご利用下さい。

主催 日本呼吸器内視鏡学会

中部支部

会長 静岡県立静岡がんセンター 画像診断科

遠藤正浩

〈参加者・演者・座長へのご案内〉

1. 参加費は1,000円です。日本呼吸器内視鏡学会中部支部会未入会の方はご入会下さい。
2. 一般演題発表時間は6分、討論時間は4分といたします。
3. 発表方法はパソコン発表のみです。発表データはCD-RまたはUSBフラッシュメモリでご持参ください。パソコンの持込、MO、FD、CD-RW等での受付はいたしません。
事務局にてWindowsXP、PowerPoint2000と2003がインストールされたパソコンを用意いたします。
データは文字化けを防ぐため下記のフォントで作成されることをおすすめいたします。
日本語・・・MSゴシック、MSPゴシック、MS明朝、MSP明朝
英語・・・Century, Century Gothic
動画データを使用の場合はWindows Media Playerで再生可能なものに限ります。
動画データをリンクさせている場合は必ず元のデータも合わせてご持参ください。
発表時の進行をスムーズに行う為、発表データはできるだけ軽くされることをおすすめいたします。
4. 一般演題・パネルディスカッションとも本学会会誌「気管支学」に掲載されます。
印刷した抄録（演題・所属・氏名・本文400字以内）と、テキストファイルに変換したデータ（CD-RまたはUSBフラッシュメモリ）を発表データと併せてお持ち下さい。
メディアはその場で返却いたします。
5. 支部会の出席証明を致しますので参加証明書をご持参下さい。
まだお持ちでない方には新たに発行致します。
6. アトラス編集のため一般演題、パネルディスカッションともに発表データを保管させていただきます。
7. ホームページにおきまして、会場案内、プログラムを掲載しておりますのでご覧下さい。
ホームページアドレス：<http://www.ccs-net.co.jp/>

第39回日本呼吸器内視鏡学会中部支部会プログラム

10:00～10:30

幹事会（地域プログラム委員会）

10:30～11:25

幹事会

11:30～12:20

評議員会

12:30～14:50

I 一般演題

セッション1 感染症（12:30～13:00）

座長：松野 祥彦（岐阜県総合医療センター 呼吸器内科）

1. 放線菌感染症の2例

静岡県立静岡がんセンター 呼吸器内科 森井 栄 他

2. 腫瘍マーカーの上昇を伴った気管支閉塞による非腫瘍性閉塞性肺炎の1例

三重大学 呼吸器外科 鈴木 仁之 他

3. 気管支鏡検査材料から分離しえたNocardiaおよびActinomyces肺感染症の1例

NHO三重中央医療センター 呼吸器科 藤本 源 他

セッション2 診断（13:00～13:40）

座長：油田 尚総（三重県立総合医療センター 呼吸器内科）

4. 腺様嚢胞癌の1例

愛知医科大学 呼吸器・アレルギー内科 西村 眞樹 他

5. 右傍気管嚢胞の1例

刈谷豊田総合病院 呼吸器・アレルギー内科 馬嶋 俊 他

6. EBUS-TBNAが診断に有用であったHodgkinリンパ腫の1例

名古屋大学 呼吸器内科 飛田 理世 他

7. 局所麻酔下胸腔鏡を施行した膿性胸水の1例

名古屋市立大学病院 呼吸器内科 宮崎 幹規 他

セッション3 治療 (13:40~14:10)

座長：宮崎 幹規 (名古屋市立大学 呼吸器内科)

8. 「喀血の治療戦略」 気管支鏡下気管支塞栓術で止血を得た大量喀血の2例
JA三重厚生連鈴鹿中央総合病院 呼吸器外科 水野幸太郎 他
9. 左残肺全摘後膿胸の開窓術に対し閉窓術を施行した1例
名古屋市立大学 呼吸器外科 彦坂 雄 他
10. 左主気管支からの繰り返す喀血に対して、気管支管状切除を施行した1例
聖隷三方原病院 呼吸器センター外科 羽田 裕司 他

セッション4 スtent・内視鏡的処置 (14:10~14:50)

座長：中村有希子 (静岡県立静岡がんセンター 呼吸器内科)

11. 気道stentの反復挿入にて1年以上生存した一例
静岡県立静岡がんセンター 呼吸器内科 木村 円花 他
12. 短期間に2度歯牙を誤嚥し、内視鏡除去を要した1例
国立病院機構名古屋医療センター 呼吸器科 堀 和美 他
13. 炎症性気管支ポリープの一例
大垣市民病院 呼吸器科 安藤 祐資 他
14. 悪性褐色細胞腫転移による気道閉塞にDumonstentを留置した1例
国立病院機構名古屋医療センター 呼吸器科 船橋依理子 他

14:50~15:10

総会

15:10~16:30

II パネルディスカッション

司会：中村有希子 (静岡県立静岡がんセンター 呼吸器内科)

遠藤 正浩 (静岡県立静岡がんセンター 画像診断科)

討論者：都丸 敦史 (三重県立総合医療センター 呼吸器内科)

横山みどり (名古屋セントラル病院 呼吸器内科)

吉井 直子 (聖隷三方原病院 呼吸器センター外科)

加藤 俊夫 (大垣市民病院 呼吸器科)

症例提供施設：症例1 静岡県立静岡がんセンター 呼吸器内科

症例2 名古屋第一赤十字病院 呼吸器内科

症例3 静岡県立静岡がんセンター 呼吸器内科

症例4 静岡県立静岡がんセンター 呼吸器内科

Ⅱ パネルディスカッション 15:10~16:30

司会 中村有希子（静岡県立静岡がんセンター 呼吸器内科）
遠藤 正浩（静岡県立静岡がんセンター 画像診断科）

症例提供

症例1 静岡県立静岡がんセンター呼吸器内科

○赤松 弘朗, 中村有希子, 木村 円花, 三浦 理, 堀江 良樹, 森井 栄
坂口 才, 榮田 浩文, 解良梨恵子, 劔持 広知, 村上 晴泰, 津谷あす香
内藤 立暁, 解良 恭一, 高橋 利明, 山本 信之
同 画像診断科
遠藤 正浩

症例2 名古屋第一赤十字病院呼吸器内科

○加藤 理沙, 伊藤 彰一, 夏目 瑠奈, 佐野 将宏, 林 浩昭, 租開 暁彦
伊藤 亮太, 横山 俊彦, 野村 史郎, 酒井 秀造

症例3 静岡県立静岡がんセンター呼吸器内科

○解良梨恵子, 中村有希子, 木村 円花, 三浦 理, 堀江 良樹, 森井 栄
坂口 才, 榮田 浩文, 赤松 弘朗, 劔持 広知, 村上 晴泰, 津谷あす香
内藤 立暁, 解良 恭一, 高橋 利明, 山本 信之
同 画像診断科
遠藤 正浩

症例4 静岡県立静岡がんセンター呼吸器内科

○三浦 理, 中村有希子, 木村 円花, 堀江 良樹, 森井 栄, 赤松 弘朗
坂口 才, 榮田 浩文, 解良梨恵子, 劔持 広知, 村上 晴泰, 津谷あす香
内藤 立暁, 解良 恭一, 高橋 利明, 山本 信之
同 画像診断科
遠藤 正浩

討論者：都丸 敦史（三重県立総合医療センター 呼吸器内科）
横山みどり（名古屋セントラル病院 呼吸器内科）
吉井 直子（聖隷三方原病院 呼吸器センター外科）
加藤 俊夫（大垣市民病院 呼吸器科）