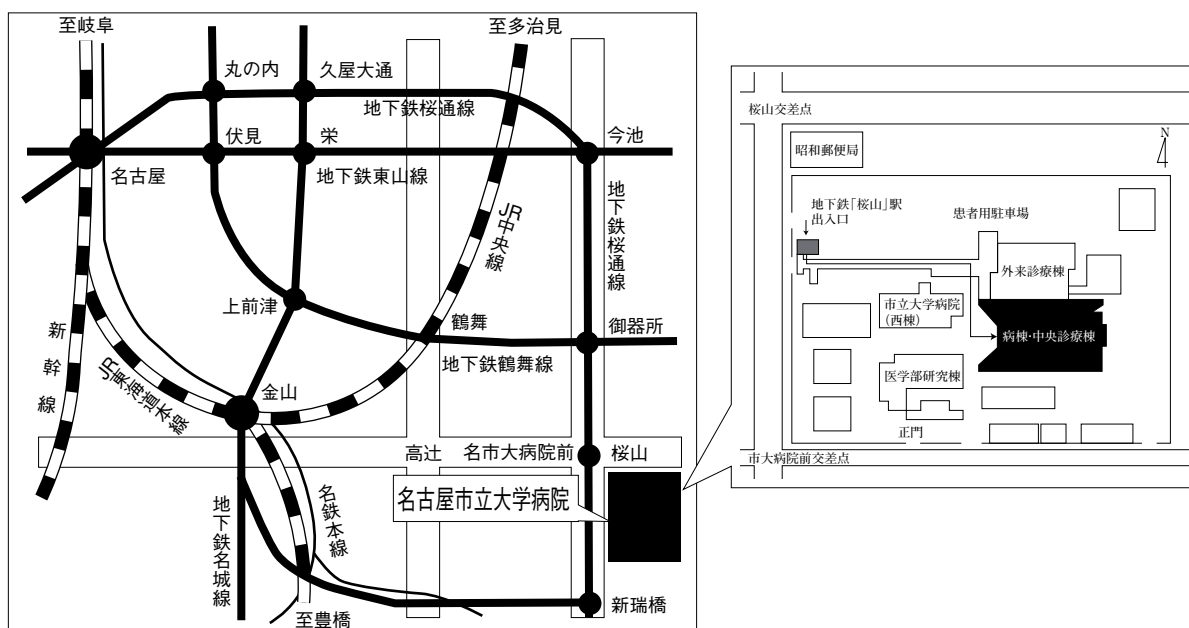


# 第47回 日本呼吸器内視鏡学会 中部支部会

日時：2014年7月12日(土)

会場：名古屋市立大学病院病棟・中央診療棟3F大ホール



〒467-8601 名古屋市瑞穂区瑞穂町字川澄1 TEL052-851-5511(代表)

●交通機関 地下鉄桜通線 桜山駅下車(3番出口)徒歩すぐ

お願い：駐車場は特にご用意しておりませんので公共交通機関をご利用下さい。

主催 日本呼吸器内視鏡学会

中部支部

会長 名古屋市立大学 呼吸器・免疫アレルギー内科学

新実彰男

〈参加者・演者・座長へのご案内〉

1. 参加費は1,000円です。日本呼吸器内視鏡学会中部支部会未入会の方はご入会下さい。  
発表者、共同演者も含めて中部支部への会員登録が必要です。(初期研修医は除く)
2. 一般演題発表時間は6分、討論時間は3分といたします。
3. 座長の先生には担当セッションのレビューを5分でお願いします。
4. 優秀演題には「気管支鏡所見の読み」を贈呈いたします。
5. 発表方法はパソコン発表のみです。発表データはCD-RまたはUSBフラッシュメモリでご持参ください。MO, FD, CD-RW等での受付はいたしません。  
事務局にてWindows, PowerPoint 2010 がインストールされたパソコンを用意いたします。  
データは文字化けを防ぐため下記のフォントで作成されることをおすすめいたします。  
日本語・・・MSゴシック, MSPゴシック, MS明朝, MSP明朝  
英語・・・Century, Century Gothic  
動画データを使用の場合はWindows Media Player 12 で再生可能なものに限ります。  
動画データをリンクさせている場合は必ず元のデータも合わせてご持参ください。  
発表時の進行をスムーズに行う為、発表データはできるだけ軽くされることをおすすめいたします。
6. Macを使用する場合は、ご自身のパソコンをご持参下さい。  
また、ACアダプター、D-sub15ピンへの接続に変換が必要な場合は変換アダプターもご持参下さい。
7. 一般演題・パネルディスカッションとも本学会会誌「気管支学」に掲載されます。  
印刷した抄録(演題・所属・氏名・本文400字以内)と、テキストファイルに変換したデータ(CD-RまたはUSBフラッシュメモリ)を発表データと併せてお持ち下さい。  
メディアはその場で返却いたします。
8. 支部会の出席証明を致しますので参加証明書をご持参下さい。  
まだお持ちでない方には新たに発行致します。
9. アトラス編集のため一般演題、パネルディスカッションともに発表データを保管させていただきます。
10. ホームページにおきまして、会場案内、プログラムを掲載しておりますのでご覧下さい。  
ホームページアドレス：<http://www.ccs-net.co.jp/>

## 第47回日本呼吸器内視鏡学会中部支部会プログラム

10：00～10：50

幹事会（名古屋市立大学病院 病棟・中央診療棟4階 第1会議室）

11：00～11：50

評議員会（名古屋市立大学病院 病棟・中央診療棟4階 第1会議室）

12：00～12：05

開会の挨拶

12：05～14：49

一般演題

### セッション1 症例1（12：05～12：46）

座長：市立四日市病院 呼吸器内科 伊藤 源士

1. 気管支浸潤した悪性リンパ腫の1例  
名古屋市立西部医療センター 呼吸器内科 中野 暁子 他
2. 急性骨髄性白血病の治療中に併発した肺ムコル症の1例  
名古屋第二赤十字病院 呼吸器内科 清水 美帆 他
3. 好酸球性肺炎と鑑別を要したS状結腸癌による癌性リンパ管症の1例  
名古屋市立東部医療センター 呼吸器内科 原田亜紀子 他
4. 内視鏡で診断し外科切除を行った単純性肺アスペルギローマの一例  
愛知県がんセンター中央病院 呼吸器内科 清水 淳市 他

### セッション2 症例2・その他（12：46～13：27）

座長：岐阜県総合医療センター 呼吸器内科 松野 祥彦

5. 食道気管支瘻の1例  
刈谷豊田総合病院 呼吸器外科 水野幸太郎 他
6. 内科的に診断し得た気管支閉鎖症の1例  
浜松医療センター 呼吸器内科 青島洋一郎 他
7. 吸引チューブによる気管支内異物の1例  
国立病院機構長良医療センター 呼吸器内科 玉井 裕也 他
8. 当院での気管支鏡検査におけるネーザルハイフローシステムの使用経験  
愛知厚生連海南病院 呼吸器内科 香川 友祐 他

### セッション3 EBUS-TBNA (13:27~14:08)

座長：名古屋記念病院 呼吸器内科 宮崎 幹規

9. ALアミロイドーシスの1例  
三重中央医療センター 呼吸器科 西井 洋一 他
10. サルコイドーシスに対するEBUS-TBNAの有用性  
社会医療法人宏潤会大同病院 呼吸器内科 竹内 章 他
11. 縦隔リンパ節病変に対するEBUS-TBNAで診断した肺クリプトコッカス症の一例  
名古屋市立大学病院 呼吸器・アレルギー・リウマチ内科 堀内 実 他
12. EBUS-TBNAにて診断確定した前立腺癌縦隔リンパ節転移の1例  
中京病院 呼吸器内科 諸澤 美佳 他

### セッション4 治療 (14:08~14:49)

座長：静岡県立静岡がんセンター 画像診断科 遠藤 正浩

13. 左主気管支内腔にポリープ状に存在した異所性骨化の1例  
聖隷三方原病院 呼吸器センター外科 雪上 晴弘 他
14. 高周波スネアによる腫瘍切除が症状緩和に有効であった肺腺癌の一例  
公立陶生病院 呼吸器・アレルギー疾患内科 横山 俊樹 他
15. 局所麻酔下気管支鏡にて高周波スネアで切除しえた気管内過誤腫の一例  
藤田保健衛生大学 呼吸器内科学I 相馬 智英 他
16. 硬性鏡下に腫瘍焼灼術を行った気管軟骨種の一例  
大垣市民病院 呼吸器内科 中島 治典 他

14:49~15:00

休憩

15:00~15:15

総会

15:15~16:35

パネルディスカッション

- 司 会：新実 彰男 (名古屋市立大学 呼吸器・免疫アレルギー内科学)  
矢野 智紀 (名古屋市立大学 腫瘍・免疫外科学)
- 討 論 者：福光 研介 (名古屋市立大学病院 呼吸器・アレルギー・リウマチ内科)  
日比美智子 (大垣市民病院 呼吸器内科)  
吉村 克洋 (磐田市立総合病院 呼吸器内科)  
浦田健太郎 (三重大学医学部附属病院 呼吸器内科)

- 症例提供施設：症例1 刈谷豊田総合病院 呼吸器・アレルギー内科  
症例2 名古屋記念病院 呼吸器内科  
症例3 藤田保健衛生大学 呼吸器内科学I  
症例4 社会医療法人宏潤会大同病院 呼吸器内科

16:35~16:40

優秀演題賞表彰・閉会の挨拶