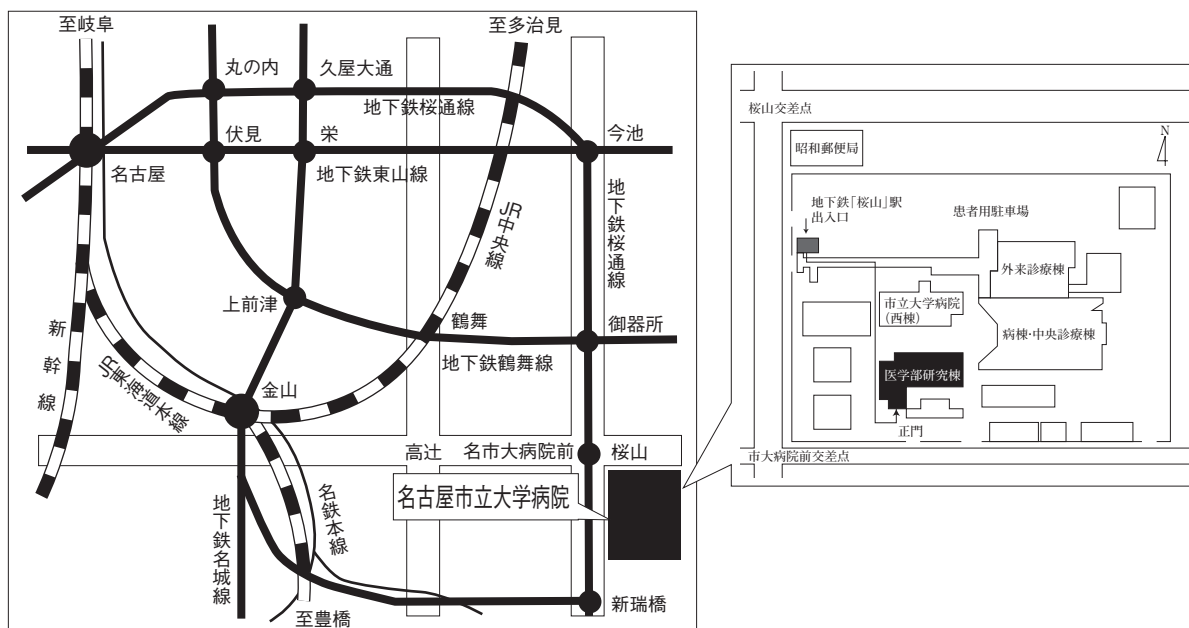


第56回 日本呼吸器内視鏡学会 中部支部会

日時：2018年12月15日(土)

会場：名古屋市立大学医学部研究棟11階 講義室 A



〒467-8601 名古屋市瑞穂区瑞穂町字川澄1 TEL052-851-5511(代表)

●交通機関 地下鉄桜通線 桜山駅下車(3番出口)徒歩すぐ

お願い：駐車場は特にご用意しておりませんので公共交通機関をご利用下さい。

主催 日本呼吸器内視鏡学会
会長 愛知医科大学 呼吸器外科

中部支部
矢野智紀

〈参加者・演者・座長へのご案内〉

1. 参加費は2,000円です。日本呼吸器内視鏡学会中部支部会未入会の方はご入会下さい。
発表者、共同演者も含めて中部支部への会員登録が必要です。(初期研修医は除く)
2. 一般演題発表時間は6分、討論時間は4分といたします。
口頭発表時スライドのTOPにCOI開示をお願いします。
(詳しくは本会ホームページをご参照ください)
3. 優秀演題には「気管支鏡所見の読み」を贈呈いたします。
4. 発表方法はパソコン発表のみです。発表データはUSBフラッシュメモリでご持参ください。
CD-R, MO, FD, CD-RW等での受付はいたしません。
事務局にてWindows, PowerPoint 2010, 2013, 2016 がインストールされたパソコンを用意いたします。
データは文字化けを防ぐため下記のフォントで作成されることをおすすめいたします。
日本語・・・MSゴシック, MSPゴシック, MS明朝, MSP明朝
英語・・・Century, Century Gothic
動画データを使用の場合はWindows Media Player 12 で再生可能なものに限ります。
動画データをリンクさせている場合は必ず元のデータも合わせてご持参ください。
発表時の進行をスムーズに行う為、発表データはできるだけ軽くされることをおすすめいたします。
5. Macを使用する場合は、ご自身のパソコンをご持参下さい。
また、ACアダプター、D-sub15ピンへの接続に変換が必要な場合は変換アダプターもご持参下さい。
6. 一般演題・パネルディスカッションとも本学会会誌「気管支学」に掲載されます。
印刷した抄録(演題・所属・氏名・本文400字以内)と、テキストファイルに変換したデータをUSBフラッシュメモリで発表データと併せてお持ち下さい。
メディアはその場で返却いたします。
7. 支部会の出席証明を致しますので参加証明書をご持参下さい。
まだお持ちでない方には新たに発行致します。
8. アトラス編集のため一般演題、パネルディスカッションともに発表データを保管させていただきます。
9. ホームページにおきまして、会場案内、プログラムを掲載しておりますのでご覧下さい。
ホームページアドレス：<http://www.ccs-net.co.jp/>

第56回日本呼吸器内視鏡学会中部支部会プログラム

11：20～11：50

幹事会（名古屋市立大学医学部研究棟11階 講義室B）

12：00～12：05

開会の挨拶

12：05～14：45

一般演題

セッション1 症例（12：05～12：45）

座長：岐阜大学 呼吸器内科 柳瀬 恒明

1. 特徴的な画像所見を呈した気道侵襲性肺アスペルギルス症の1例
愛知医科大学 呼吸器・アレルギー内科 小坂 顕司 他
2. 気管支内腔に広範に進展した大細胞神経内分泌癌の1例
浜松医科大学 内科学第二講座 呼吸器内科 勝又 峰生 他
3. びまん性スリガラス陰影を呈した肺クリプトコッカス症の一例
静岡県立静岡がんセンター 画像診断科 遠藤 正浩 他
4. 気管支鏡検査にて診断した脱分化型脂肪肉腫肺転移の1例
三重大学医学部附属病院 呼吸器内科 樋口友里恵 他

セッション2 診断・研究（12：45～13：25）

座長：愛知医科大学 呼吸器・アレルギー内科 伊藤 理

5. 自己抗体陽性となったびまん性肺疾患のBAL, TBLB所見
～ Interstitial pneumonia with autoimmune features (IPAF) 例との比較を通して～
三重大学病院 呼吸器内科 岡野 智仁 他
6. 気管支鏡検査における生検回数の検討
三重大学医学部附属病院 呼吸器内科 齋木 晴子 他
7. 気管支鏡検査で mucoid impaction を認めた18例の検討
大垣市民病院 呼吸器内科 日下 真宏 他
8. Apical cap を認め気管支鏡検査にて石綿ばく露を診断したびまん性胸膜肥厚の1例
旭労災病院 呼吸器科 北村 有希 他

セッション3 診断治療手技 (13:25~14:05)

座長：静岡市立静岡病院 呼吸器内科 藤井 雅人

9. 胸腔鏡下の直視下 cryobiopsy で診断した悪性胸膜中皮腫の一例
藤田医科大学 呼吸器内科学 I 加古 寿志 他
10. 大動脈ステントグラフト感染の波及が原因の喀血に対し Endobronchial Watanabe Spigot (EWS) が有効であった1例
名古屋大学医学部附属病院 呼吸器内科 堀 和美 他
11. 軟性気管支鏡を用いて摘出し得た気管支異物の2例
鈴鹿中央総合病院 呼吸器外科 設楽 将之 他
12. 慢性咳嗽で発症した気道異物の1例
名古屋市立大学病院 呼吸器・アレルギー内科 山本 清花 他

セッション4 処置・手術 (14:05~14:45)

座長：鈴鹿中央総合病院 呼吸器外科 川野 理

13. 声門下気管内浸潤を来した悪性リンパ腫に対し硬性気管支鏡を施行した1例
聖隷三方原病院 呼吸器外科 千馬 謙亮 他
14. 気管支形成術を要した若年者肺癌の1手術例
愛知医科大学 呼吸器外科 秋山 崇 他
15. 右B6結紮端中枢で吻合した上葉+S6管状切除術の1例
刈谷豊田総合病院 呼吸器外科 鈴木あゆみ 他
16. 複数の転位気管支を伴う両側肺癌の一例
名古屋市立大学大学院医学研究科 腫瘍・免疫外科学 坂根 理司 他

14:45~15:00

休憩

15:00~16:20

パネルディスカッション

- 司 会：矢野 智紀 (愛知医科大学 呼吸器外科)
加藤 俊夫 (愛知医科大学 呼吸器・アレルギー内科)
- 討 論 者：柴田 寛史 (愛知医科大学 呼吸器・アレルギー内科)
土田 晃将 (岐阜県総合医療センター 呼吸器内科)
樋口友里恵 (三重大学 呼吸器内科)
佐伯 祐典 (聖隷三方原病院 呼吸器センター外科)

症例提供施設：症例1 国立病院機構名古屋医療センター 呼吸器科
症例2 静岡県立静岡がんセンター 呼吸器内科
症例3 名古屋掖済会病院 呼吸器内科
症例4 愛知医科大学 呼吸器・アレルギー内科

16:20~16:25

閉会の挨拶・優秀演題賞

パネルディスカッション 15:00~16:20

司会：矢野 智紀（愛知医科大学 呼吸器外科）
加藤 俊夫（愛知医科大学 呼吸器・アレルギー内科）

症例提供施設

症例1 国立病院機構 名古屋医療センター 呼吸器科

○鳥居 厚志, 石井友里加, 山田有里紗,
重松 文恵, 石田あかね, 丹羽 英之,
伊勢 裕子, 中畑 征史, 岡 さおり,
小暮 啓人, 北川智余恵, 沖 昌英,
坂 英雄

トヨタ記念病院 呼吸器外科
斎藤 雄史

症例2 静岡県立静岡がんセンター 呼吸器内科

○小林 玄機, 大森 翔太, 中島 和寿,
和久田一茂, 小野 哲, 釵持 広知,
内藤 立暁, 村上 晴泰, 高橋 利明

同 画像診断科

遠藤 正浩

同 放射線・陽子線治療センター

原田 英幸

同 呼吸器外科

大出 泰久

症例3 名古屋掖済会病院 呼吸器内科

○田中 太郎, 岩間真由子, 森 美緒,
糸魚川英之, 篠原 由佳, 今村 妙子,
島 浩一郎, 山本 雅史

症例4 愛知医科大学 呼吸器・アレルギー内科

○田中 博之, 深見 正弥, 米澤 利幸,
柴田 寛史, 小坂 顕司, 松原 彩子,
加藤 俊夫, 梶川 茂久, 横江 徳仁,
伊藤 理, 久保 昭仁, 山口 悦郎

同 血液内科

後藤 峰明

討論者：柴田 寛史（愛知医科大学 呼吸器・アレルギー内科）

土田 晃将（岐阜県総合医療センター 呼吸器内科）

樋口友里恵（三重大学 呼吸器内科）

佐伯 祐典（聖隷三方原病院 呼吸器センター外科）