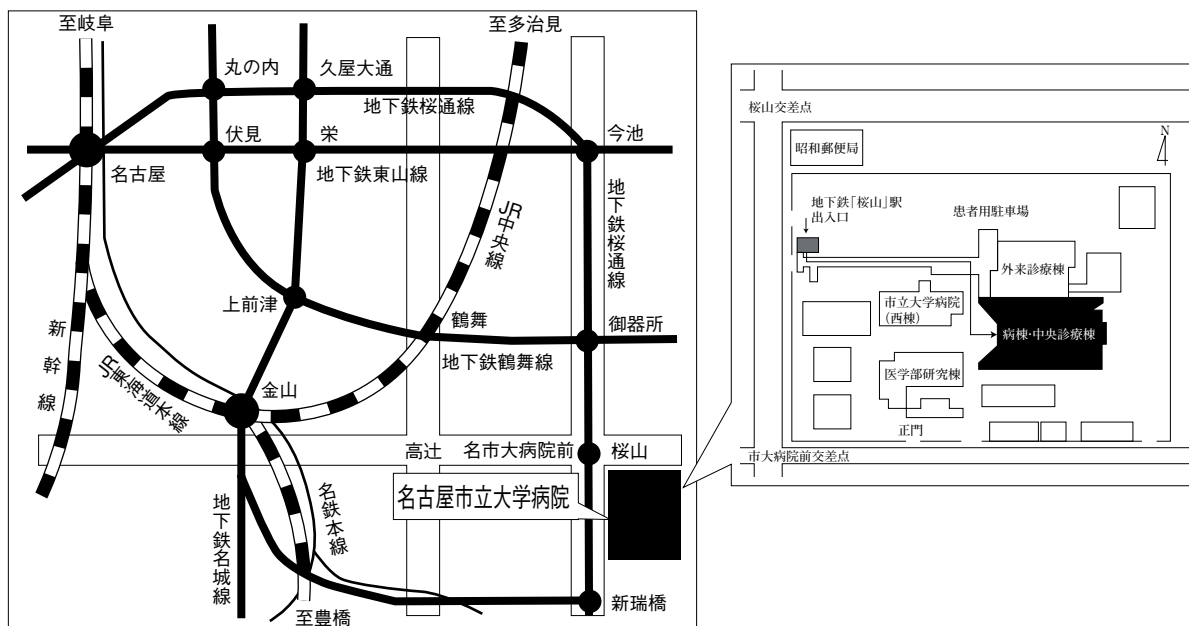


# 第58回 日本呼吸器内視鏡学会 中部支部会

日時：2019年12月14日(土)

会場：名古屋市立大学病院病棟・中央診療棟 3F大ホール



〒467-8601 名古屋市瑞穂区瑞穂町字川澄1 TEL052-851-5511(代表)

●交通機関 地下鉄桜通線 桜山駅下車(3番出口)徒歩すぐ

お願い：駐車場は特にご用意しておりませんので公共交通機関をご利用下さい。

主催 日本呼吸器内視鏡学会  
会長 名古屋掖済会病院 呼吸器内科

中部支部  
島 浩一郎

〈参加者・演者・座長へのご案内〉

1. 参加費は2,000円です。日本呼吸器内視鏡学会中部支部会未入会の方はご入会下さい。  
発表者、共同演者も含めて中部支部への会員登録が必要です。(初期研修医は除く)
2. 一般演題発表時間は6分、討論時間は4分といたします。  
口頭発表時スライドのTOPにCOI開示をお願いします。  
(詳しくは本会ホームページをご参照ください)
3. 優秀演題には「気管支鏡所見の読み」を贈呈いたします。
4. 発表方法はパソコン発表のみです。発表データはUSBフラッシュメモリでご持参ください。  
CD-R, MO, FD, CD-RW等での受付はいたしません。  
事務局にてWindows, PowerPoint 2010, 2013, 2016 がインストールされたパソコンを用意いたします。  
データは文字化けを防ぐため下記のフォントで作成されることをおすすめいたします。  
日本語・・・MSゴシック, MSPゴシック, MS明朝, MSP明朝  
英語・・・Century, Century Gothic  
動画データを使用の場合はWindows Media Player 12 で再生可能なものに限ります。  
動画データをリンクさせている場合は必ず元のデータも合わせてご持参ください。  
発表時の進行をスムーズに行う為、発表データはできるだけ軽くされることをおすすめいたします。
5. Macを使用する場合は、ご自身のパソコンをご持参下さい。  
また、ACアダプター、D-sub15ピンへの接続に変換が必要な場合は変換アダプターもご持参下さい。
6. 一般演題・パネルディスカッションとも本学会会誌「気管支学」に掲載されます。  
印刷した抄録(演題・所属・氏名・本文400字以内)と、テキストファイルに変換したデータをUSBフラッシュメモリで発表データと併せてお持ち下さい。  
メディアはその場で返却いたします。
7. 支部会の出席証明を致しますので参加証明書をご持参下さい。  
まだお持ちでない方には新たに発行致します。
8. アトラス編集のため一般演題、パネルディスカッションともに発表データを保管させていただきます。
9. ホームページにおきまして、会場案内、プログラムを掲載しておりますのでご覧下さい。  
ホームページアドレス：<http://www.ccs-net.co.jp/>

## 第58回日本呼吸器内視鏡学会中部支部会プログラム

11:20~11:50

幹事会 (名古屋市立大学病院 病棟・中央診療棟4階 第1会議室)

12:00~12:05

開会の挨拶

12:05~14:45

一般演題

### セッション1 症例1 (診断) 12:05~12:45

座長: 市立四日市病院 呼吸器内科 宮崎 晋一

1. 気管支喘息とIgG4関連呼吸器疾患が合併した1例  
藤枝市立総合病院 呼吸器内科 伊藤祐太郎 他
2. 片側優位のすりガラス陰影から気管支鏡検査で診断し得た肺胞蛋白症の1例  
名古屋市立東部医療センター 呼吸器内科 松波舞衣子 他
3. 直視下経気管支生検で診断したメトトレキサート関連リンパ増殖性疾患の1例  
名古屋市立大学病院 呼吸器・アレルギー内科 大貫 友博 他
4. 両肺野にびまん性粒状影を呈した濾胞性リンパ腫再燃の1例  
名古屋大学医学部附属病院 呼吸器内科 伊藤 貴康 他

### セッション2 症例2 (診断、EBUS) 12:45~13:25

座長: 国立病院機構長良医療センター 呼吸器内科 松野 祥彦

5. 気管支鏡にて診断した肺Scenedosporium spとMycobacterium aviumの同時合併肺感染症の1例  
藤枝市立総合病院 呼吸器内科 籠尾南海夫 他
6. 気管支鏡検査を2回施行し器質化肺炎と診断されるも、外科的肺生検にて、肺放線菌症と診断された1例  
国立病院機構長良医療センター 呼吸器内科 浅野 幸市 他
7. EBUS-TBNAにて肺腺癌の胸椎転移を診断した1例  
JA愛知厚生連 海南病院 呼吸器内科 林 俊太郎 他
8. 縦隔・肺門部リンパ節の位置はEBUS-TBNAの診断に影響するのか?  
三重大学医学部附属病院 呼吸器内科 岡野 智仁 他

### セッション3 症例3 (診断、治療) 13:25~14:05

座長: 聖隷三方原病院 呼吸器内科 長谷川浩嗣

9. Pulmonary sclerosing pneumocytomaの1例  
岐阜県総合医療センター 呼吸器内科 土田 晃将 他
10. 気管支内をポリープ状に発育した扁平上皮癌の1切除例  
鈴鹿中央総合病院 呼吸器外科 山口 大輔 他
11. BRAF遺伝子変異陽性肺類基底細胞型扁平上皮癌の一例  
大垣市民病院 呼吸器内科 中島 治典 他
12. 右上葉縦隔腫瘤により高度な気管支閉塞を来した1例  
聖隷三方原病院 呼吸器センター内科 明石 拓郎 他

**セッション4 症例4（気道異物、外科的治療） 14：05～14：45**

座長：藤田医科大学 呼吸器内科学I 後藤 康洋

13. 成人に発症したピーナッツ気管支異物の1例  
大同病院 呼吸器内科 榊原 一平 他
14. 気管支壁に刺入した気道異物（歯科用リーマ）の1例  
藤田医科大学 呼吸器内科学I 伊奈 拓摩 他
15. 左B1+2分岐異常を伴うNTMに対する左S1+2区域切除の1例  
刈谷豊田総合病院 呼吸器外科 鈴木あゆみ 他
16. ボウガンによる胸部気管損傷の1例  
愛知医科大学 呼吸器外科 田口瑠美子 他

14：45～15：00

**休憩**

15：00～16：20

**パネルディスカッション**

- 司 会：島 浩一郎（名古屋掖済会病院 呼吸器内科）  
討 論 者：鶴賀 龍樹（三重県立総合医療センター 呼吸器内科）  
渡邊 裕文（静岡県立総合病院 呼吸器内科）  
加藤 早紀（刈谷豊田総合病院 呼吸器内科）  
谷本 光希（名古屋第一赤十字病院 呼吸器内科）

- 症例提供施設：症例1 聖隷三方原病院 呼吸器センター外科 上沼 康範 他  
症例2 聖隷浜松病院 呼吸器内科 竹田健一郎 他  
症例3 名古屋掖済会病院 呼吸器内科 森 美緒 他  
症例4 旭ろうさい病院 呼吸器内科 小栗 梓 他

16：20～16：25

**閉会の挨拶・優秀演題賞**