

第117回日本結核病学会東海地方学会
第99回日本呼吸器学会東海地方学会

社) 日本呼吸器学会東海支部 URL:<http://tokai.umin.jp/>

会 期 2011年6月25日(土) 午後12時25分より
2011年6月26日(日) 午前9時25分より

会 場 名古屋市中企業振興会館(吹上ホール)
名古屋千種区吹上2-6-3
TEL 052-735-2111(代表)

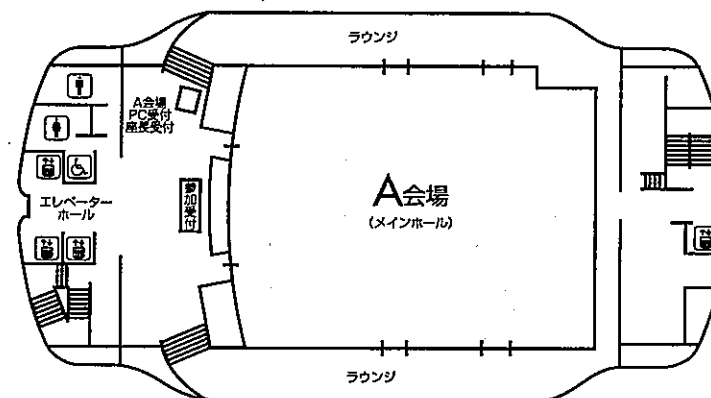
A会場(7階 メインホール)
B会場(4階 第7会議室)
C会場(4階 第3会議室)

会 長 佐藤 滋樹

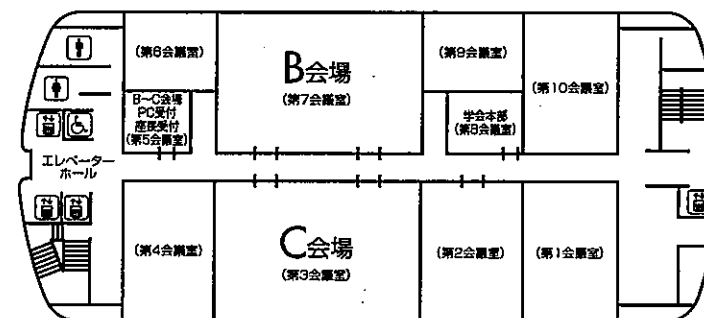
〒467-8601 名古屋瑞穂区瑞穂町字川澄1
名古屋市立大学 呼吸器内科
TEL: 052-853-8215 FAX: 052-852-0849

会場案内図

7F



4F



お 願 い

- 1) 一般演題は発表時間6分、討論3分、時間厳守でお願いします。
- 2) 発表はすべてPCプレゼンテーションで、一面映写です。発表データをCD-R、またはUSBメモリーにてご持参いただき、発表の30分前までに各会場前で受付及び動作確認をしてください。(2日目朝は9時10分より受付開始します。)
- 3) 動画は使用出来ません。また、スライド枚数の指定はございません。
- 4) 主催者側で用意するPCはWindows、アプリケーションはPowerPointです。発表データはWindows版PowerPoint2010で作成してください。データファイル名は「演題番号+氏名.ppt」としてください。
- 5) 一般演題座長の先生は、ご担当セッション20分前までに各会場座長受付にて受付をしてください。
- 6) 日本結核病学会誌に掲載希望の方は抄録(演題名、所属を含め200字以内、B5版、ワープロ使用)をスライド受付時にご提出下さい。
- 7) 参加者は、参加費として3,000円(会場整理費2,000円+セミナー参加費1,000円)を納め、参加証(ネームカード)をお受け取り下さい。会場内では必ず参加証をお付け下さい。参加受付は7階です。
- 8) 参加証は学会出席証、セミナー参加証となりますので大切に保管して下さい。
- 9) プログラムは当日忘れずにご持参下さい。
- 10) 会場内は、すべて禁煙となりますので、ご理解・ご協力をお願いします。
- 11) ホームページアドレス <http://www.ccs-net.co.jp/>

会 場

名古屋市中企業振興会館(吹上ホール)

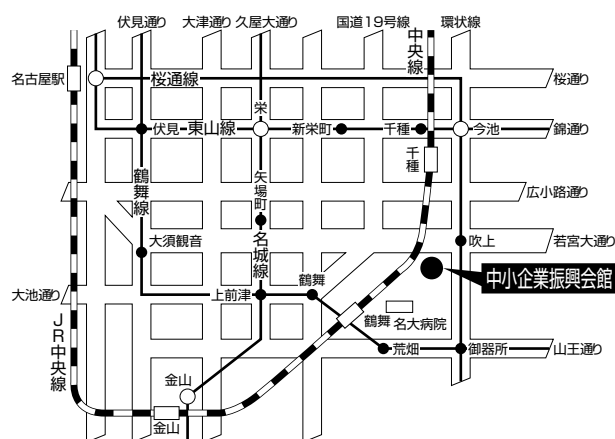
〒464-0856 名古屋市中区千種区吹上2-6-3 TEL 052-735-2111(代表)

ホームページアドレス <http://www.nipc.city.nagoya.jp/fukiage/>

会 場

- ・JR「名古屋」駅より
地下鉄 桜通線(今池、野並方面行き)にて「吹上」駅下車。南改札口より5番出口へ。(徒歩5分)
- ・JR「鶴舞」駅(中央線)より
徒歩 約20分
タクシー 約10分 800円位
- ・地下鉄 桜通線へは
地下鉄 東山線「名古屋」「今池」
鶴舞線「丸の内」「御器所」
名城線「久屋大通」「新瑞橋」にて乗換え
- ・タクシーにて
JR「名古屋」駅より 約20~30分 約2,000円位

学会のための専用駐車場はありません。
(駐車場はすべて有料です。)



当日は別イベントも開催されますので、駐車場は大変混雑いたします。時間に余裕を持ってお越し下さい。

日程表

6月25日（土）

	A会場 7階 メインホール	B会場 4階 第7会議室	C会場 4階 第3会議室
9:30			
10:00			
11:00			
12:00			
	開会の辞		
13:00	12:30～13:24 COPD・リハビリテーション A-1～A-6	12:30～13:06 肺炎-1 B-1～B-4	12:30～13:15 肺癌-1 C-1～C-5
14:00	13:24～14:09 サルコイドーシス・IgG4関連疾患他 A-7～A-11	13:06～13:51 肺炎-2 B-5～B-9	13:15～14:00 肺癌-2 C-6～C-10
15:00	14:09～15:03 膠原病-1 A-12～A-17	13:51～14:45 非結核性抗酸菌症 B-10～B-15	14:00～14:54 肺癌-3 C-11～C-16
16:00	15:03～15:48 間質性肺炎-1 A-18～A-22	14:45～15:30 真菌 B-16～B-20	14:54～15:39 リンパ腫・白血病 C-17～C-21
	15:48～16:33 間質性肺炎-2 A-23～A-27	15:30～16:06 インフルエンザ B-21～B-24	15:39～16:33 肺癌化学療法 C-22～C-27
17:00	16:40～18:00 イブニングセミナー		
18:00			
18:30			

日程表

6月26日（日）

	A会場 7階 メインホール	B会場 4階 第7会議室	C会場 4階 第3会議室
9:00			
10:00	9:25~10:01 結核-1 A-28~A-31	9:25~10:19 肺癌以外の腫瘍 B-25~B-30	9:25~10:19 まれな病態 C-28~C-33
11:00	10:01~10:46 結核-2 A-32~A-36	10:19~11:04 手術・他 B-31~B-35	10:19~11:13 気管支喘息 C-34~C-39
	10:46~11:13 咳・禁煙 A-37~A-39		
12:00	11:15~12:15 結核教育講演		
13:00		12:20~13:20 代議員会	12:20~13:20 ランチョンセミナー
14:00	13:30~14:00 総会		
15:00	14:00~15:00 特別講演		
16:00	15:10~16:40 女性医師支援を考えるシンポジウム	15:10~15:55 EGFR B-36~B-40	15:10~15:55 アレルギー・薬剤性肺障害 C-40~C-44
17:00		15:55~16:58 胸膜 B-41~B-47	15:55~16:40 膠原病-2 C-45~C-49
18:00		閉会の辞	
18:30			



第99回日本呼吸器学会東海地方学会セミナー

6月25日（土）

A会場 イブニングセミナー 16:40～18:00

座長：豊川市民病院 呼吸器内科 吉野内猛夫 先生
浜松医科大学 呼吸器内科 須田 隆文 先生

「牽引性気管支拡張と蜂巣肺－放射線画像と病理の対応－」

天理よろづ相談所病院医学研究所 病理 小橋 陽一郎 先生
天理よろづ相談所病院 放射線科 野間 恵之 先生

共催：塩野義製薬株式会社

6月26日（日）

A会場 結核教育講演 11:15～12:15

座長：国立病院機構長良医療センター 呼吸器内科 加藤 達雄 先生

「結核治療困難例への対応」

JR東日本健康推進センター 呼吸器科 佐々木 結花 先生

後援：日本結核病学会東海支部

A会場 特別講演 14:00～15:00

座長：名古屋市立大学 呼吸器内科 佐藤 滋樹

「肺癌診療2011：低侵襲と個別化」

東京医科大学 外科学第一講座 池田 徳彦 先生

会場 女性医師支援を考えるシンポジウム 15:10～16:40

座長：公立陶生病院 呼吸器・アレルギー内科 近藤 康博 先生
岐阜県総合医療センター 内科 飯田 真美 先生

「全国調査からみた女性医師支援策の現状と問題点」

公立陶生病院 呼吸器・アレルギー内科 近藤 康博 先生

「一般病院における女性医師支援策」

国立病院機構天竜病院 内科 院長 早川 啓史 先生

「大学病院における女性医師支援策」

名古屋第二赤十字病院 呼吸器内科（元：名古屋大学 呼吸器内科） 岩木 舞 先生

「医学部学生が求める女性医師としての将来像」

三重大学医学部6年生 細川 琴美 氏

会場 ランチョンセミナー 12:20～13:20

座長：社会医療法人宏潤会 大同病院 吉川 公章 先生

「COPD治療の最近の話題」

和歌山県立医科大学 内科学第三講座 一ノ瀬 正和 先生

共催：日本ベーリンガーインゲルハイム株式会社
ファイザー株式会社

第117回日本結核病学会東海地方学会

一 般 演 題

第99回日本呼吸器学会東海地方学会

A会場

第1日目(6月25日 土曜日)

(研修医アワード対象の演題番号には*が付いています)

12:30~13:24

COPD・リハビリテーション 座長 三重大学 呼吸器内科 小林 裕康

- A-1 拘束性胸郭疾患による慢性2型呼吸不全に対してNPPV併用呼吸リハビリテーションが有効だった1例
公立陶生病院 呼吸器・アレルギー内科 桑原真梨子 他
- A-2 当院における在宅呼吸リハビリテーション(在宅運動療法)の検討
愛知厚生連海南病院 呼吸器内科 佐藤 英文 他
- A-3 COPDの画像解析におけるGoddard法と自動解析の比較
磐田市立総合病院 呼吸器内科 西本 幸司 他
- A-4 COPD Assessment Test (CAT) とIOS (Impulse oscillometry) の関連性の検討
藤田保健衛生大学 呼吸器内科学II講座 桑原 和伸 他
- A-5 胃食道逆流症がCOPDの急性増悪に及ぼす影響についての前向き検討
小牧市民病院 呼吸器アレルギー科 高田 和外 他
- A-6 COPD患者におけるピタバスタチンの有用性に関する検討
藤田保健衛生大学 呼吸器内科学II講座 伴 直昭 他

13:24~14:09

サルコイドーシス・IgG4関連疾患他 座長 名古屋記念病院 呼吸器科 前田 浩義

- A-7 肺野の浸潤影増悪をきたしたIgG4関連疾患の1例
刈谷豊田総合病院 呼吸器・アレルギー内科 鈴木 嘉洋 他
- *A-8 咯血をきたしたIgG4関連肺疾患の1例
岐阜県立多治見病院 呼吸器科 松浦 彰伸 他
- A-9 肺硝子化肉芽腫症の1例
三重県立総合医療センター 呼吸器科 都丸 敦史 他
- *A-10 多発結節影を呈したサルコイドーシスの1例
磐田市立総合病院 呼吸器内科 神谷 陽輔 他
- A-11 エンブレル投与中の関節リウマチ患者に発症したサルコイドーシスの1例
愛知医科大学メディカルクリニック 内科 眞野まみこ 他

14:09~15:03

膠原病-1 座長 浜松医科大学 呼吸器内科 中村 祐太郎

- A-12 膠原病による間質性肺炎の治療中に発症した肺胞蛋白症の一例
市立島田市民病院 呼吸器内科・呼吸器外科 伊藤 靖弘 他
- *A-13 シェーグレン症候群に合併した肺野結節型アミロイドーシスの1例
名古屋掖済会病院 呼吸器科 小沢 直也 他
- A-14 EBVによる伝染性単核球症後にSLE症候群・肺多発肉芽腫病変を呈した一例
聖隷浜松病院 呼吸器内科 櫻井 亜樹 他
- A-15 気管・気管支に病変が限局した再発性多発軟骨炎の1例
浜松医療センター呼吸器科 梅澤 弘毅 他
- *A-16 8年の経過で間質性肺炎が先行した顕微鏡的多発血管炎の1例
浜松医科大学 呼吸器内科 加藤 雅一 他
- A-17 胸腔鏡下肺生検が診断に有用であったMPO-ANCA陽性、PR3-ANCA陰性Wegener肉芽腫症の一例
磐田市立総合病院 呼吸器内科 匂坂 伸也 他

15:03~15:48

間質性肺炎-1 座長 岐阜大学 呼吸器内科 舟口 祝彦

- A-18 Idiopathic pleuroparenchymal fibroelastosisの1例
浜松医科大学 呼吸器内科 草ヶ谷英樹 他
- A-19 スリガラス影を呈し肺癌との鑑別が困難であった転移性肺癌合併器質化肺炎
刈谷豊田総合病院 呼吸器外科 立松 勉 他
- A-20 間質性肺炎で経過観察中に診断されたPlatypnea-Orthodeoxia Syndromeの1例
聖隷三方原病院 呼吸器センター内科 吉村 克洋 他
- A-21 Pulmonary veno-occlusive diseaseの一例
三重中央医療センター 呼吸器科 西井 洋一 他
- A-22 Crazy-paving patternを示した種々の呼吸器疾患
愛知医科大学 呼吸器・アレルギー内科 會田 洋子 他

15:48~16:33

間質性肺炎-2 座長 名古屋大学 呼吸器内科 阪本 考司

- A-23 自然軽快した急性肺障害の一例
藤田保健衛生大学病院 呼吸器内科・アレルギー科 山口 哲平 他
- *A-24 VATS下肺生検にて組織学的にlung dominant CTDの所見を示した急速進行性間質性肺炎の1例
公立陶生病院 呼吸器・アレルギー内科 中原 義夫 他
- *A-25 亜急性の経過で進行し、治療抵抗性を示した特発性間質性肺炎の1例
公立陶生病院 呼吸器・アレルギー内科 寺町 涼 他
- *A-26 TBLBにて硝子膜形成を認めた抗Jo-1抗体陽性の間質性肺炎の1例
浜松労災病院 呼吸器内科 荻野 修平 他
- A-27 急性肺障害におけるTAFIの効果についての検討
三重大学 呼吸器内科 内藤 雅大 他

B会場 第1日目(6月25日)

(研修医アワード対象の演題番号には*が付いています)

12:30~13:06

肺炎-1 座長 聖隷三方原病院 呼吸器センター内科 加藤 真人

- *B-1 脾臓低形成による劇症型肺炎球菌感染症の1例
岐阜県立多治見病院 呼吸器内科 徳田 尊洋 他
- B-2 慢性器質化肺炎に対する肺切除術
静岡市立静岡病院 呼吸器外科 仲野 健三 他
- B-3 *Yersinia pseudotuberculosis*による肺化膿症の本邦初報告例
三重県立総合医療センター 呼吸器科 高橋 佳紀 他
- B-4 当院におけるゾシン処方例の検討
三重中央医療センター 呼吸器科 藤本 源 他

13:06~13:51

肺炎-2 座長 中部ろうさい病院 呼吸器内科 松尾 正樹

- *B-5 多彩な合併症を来したレジオネラ肺炎の1例
大垣市民病院 呼吸器科 武藤 義和 他
- B-6 肺放線菌症の1例
小牧市民病院 呼吸器アレルギー科 後藤 大輝 他
- *B-7 肺放線菌症の1例
名古屋掖済会病院 呼吸器科 平野 晋吾 他
- B-8 HAART療法中に肺病変が顕在化したAIDS関連ニューモシスチス肺炎の一例
静岡市立静岡病院 呼吸器内科 川合 智子 他
- B-9 肺野に多発性結節影を認めた1例
三重大学医学部 呼吸器内科 藤原研太郎 他

13:51~14:45

非結核性抗酸菌症 座長 三重県立総合医療センター 呼吸器科 油田 尚総

- B-10 トシリズマブによる慢性関節リウマチ治療中に空洞形成を認めた非定型抗酸菌症の1症例
岐阜大学医学部附属病院 呼吸器内科 森 秀法 他
- B-11 濃厚な浸潤影を呈した非結核性抗酸菌症の一例
聖隷三方原病院 呼吸器センター内科 大前美奈子 他
- B-12 転移性肺癌との鑑別に苦慮した非結核性抗酸菌症の1例
藤田保健衛生大学 呼吸器内科・アレルギー科 峯澤 智之 他
- B-13 椎体炎および多発皮下膿瘍を合併した播種性MAC症の1例
浜松医科大学 呼吸器内科 原田 雅教 他
- B-14 肺 *Mycobacterium xenopi* 症の1例
三重県立総合医療センター 呼吸器科 笹邊 淳 他
- B-15 肺癌化学療法後に発症した非結核性抗酸菌症の3例
松阪市民病院 内科 畑地 治 他

14:45~15:30

真菌 座長 名古屋掖済会病院 呼吸器科 後藤 康洋

B-16 健診で発見された肺クリプトコックス症の1例

岐阜赤十字病院 呼吸器科 澤田 昌浩

*B-17 嚢胞壁に発生した肺癌が疑われたアスペルギローマの1例

刈谷豊田総合病院 呼吸器・アレルギー内科 下串 浩矢 他

*B-18 診断に苦慮したアレルギー性肺アスペルギルス症 (ABPA) の1例

岐阜県総合医療センター 呼吸器内科 増田 篤紀 他

B-19 外科的切除を行った多発性骨髄腫合併慢性壊死性肺アスペルギルス症の1例

国立病院機構名古屋医療センター 呼吸器科 坪井 理恵 他

B-20 大量喀血による心停止を救命後に手術を試行した肺アスペルギルス症の1例

名古屋第一赤十字病院 呼吸器外科 上野 陽史 他

15:30~16:06

インフルエンザ 座長 刈谷豊田総合病院 呼吸器・アレルギー内科 吉田 憲生

B-21 救命しえた重症インフルエンザ肺炎の1例

磐田市立総合病院 呼吸器内科 上原 正裕 他

*B-22 ECMOを導入するも救命し得なかったインフルエンザ2009肺炎の1例

大垣市民病院 呼吸器科 三浦絵美梨 他

B-23 迅速検査陰性で診断に苦慮したN1H1 インフルエンザ重症肺炎の1例

沼津市立病院 呼吸器内科 船井 朋子 他

B-24 重症新型インフルエンザ肺炎の1例

藤田保健衛生大学医学部 呼吸器内科 林 正道 他

C会場 第1日目(6月25日)

(研修医アワード対象の演題番号には*が付いています)

12:30~13:15

- 肺癌-1 座長 大垣市民病院 呼吸器内科 安部 崇
- C-1 歯肉および頸部リンパ節転移で発見され急速な進行を呈した低分化な非小細胞肺癌の一例
愛知厚生連海南病院 呼吸器内科 本道亜紀子 他
- C-2 HIV感染症患者に発生した原発性肺癌の一例
三重県立総合医療センター 呼吸器科 前田 光 他
- C-3 先端巨大症に合併した肺腺癌の1例
三重大学医学部附属病院 呼吸器内科 大西 真裕 他
- C-4 感覚性運動失調型ニューロパチーと膜性腎症が先行した小細胞肺癌の1例
中部ろうさい病院呼吸器内科 伊藤 浩 他
- C-5 傍腫瘍性オプソクロームス・ミオクロームス症候群を呈した肺小細胞癌の1例
市立島田市民病院呼吸器内科 佐竹 康臣 他

13:15~14:00

- 肺癌-2 座長 岐阜市民病院 呼吸器・腫瘍内科 吉田 勉
- *C-6 上腸間膜動脈症候群を生じた肺癌の1例
岐阜大学 呼吸器内科・第2内科 武田 明子 他
- *C-7 凝固異常による多彩な病態を呈し治療に難渋した非小細胞肺癌の1例
藤枝市立総合病院 呼吸器内科 半谷まゆみ 他
- C-8 ゲフィチニブによって改善したTrousseau症候群の1例
愛知医科大学 呼吸器・アレルギー内科 田中 博之 他
- C-9 肺腺癌に多発する動静脈血栓症を合併したTrousseau症候群の1例
トヨタ記念病院 呼吸器科 奥村 隼也 他
- C-10 進行期肺癌症例における深部静脈血栓症(DVT)の合併と血中D-Dimer値の検討
磐田市立総合病院 呼吸器内科 鈴木清一郎 他

14:00~14:54

- 肺癌-3 座長 静岡県立総合病院 呼吸器内科 朝田 和博
- *C-11 肺腺癌の胸髄転移の1例
名古屋掖済会病院 呼吸器科 田中 太郎 他
- *C-12 巨大副腎腫瘍で発見された低分化型肺腺癌の1例
浜松医科大学 呼吸器内科 野末 剛史 他
- C-13 肺紡錘細胞癌の1例
小牧市民病院 呼吸器アレルギー科 清水 隆宏 他
- C-14 外科的肺生検で診断できた大細胞神経内分泌癌(LCNEC)の一例
JA愛知厚生連江南厚生病院 呼吸器内科 日比野佳孝 他
- C-15 小腸に転移し多形癌が疑われた肺癌の1例
豊橋市民病院 呼吸器内科 大館 満 他
- C-16 化学療法が著効した肺多形癌の一例
静岡市立静岡病院 呼吸器内科 丹羽 充 他

14:54~15:39

リンパ腫・白血病 座長 浜松医療センター 呼吸器科 小笠原 隆

- *C-17 慢性リンパ性白血病の肺浸潤の一例
名古屋第二赤十字病院呼吸器内科 高橋 一臣 他
- C-18 肺浸潤を来した成人T細胞白血病(ATLL)の1例
JA愛知厚生連江南厚生病院 呼吸器内科 浅野 俊明 他
- *C-19 多発肺浸潤影を伴ったT-Cell Lymphoblastic Lymphomaの1例
名古屋市立大学病院 呼吸器内科 中野 暁子 他
- C-20 外科的肺生検にて診断されたMucosa Associated Lymphoid Tissue (MALT) lymphomaの一例
公立陶生病院 呼吸器・アレルギー内科 横山 裕 他
- C-21 胸腔鏡で診断し得たマントル細胞リンパ腫の1例
刈谷豊田総合病院 呼吸器・アレルギー内科 馬嶋 俊 他

15:39~16:33

肺癌化学療法 座長 愛知医科大学 呼吸器・アレルギー内科 久保 昭仁

- C-22 Pemetrexedが4th lineにて奏効した肺腺癌の1例
公立陶生病院 呼吸器・アレルギー内科 渡辺 尚宏 他
- C-23 呼吸不全を伴った肺腺癌に対しCBDCA/PEM/BEV療法が著効した1例
公立陶生病院 呼吸器・アレルギー内科 榊原 利博 他
- C-24 慢性腎不全に対する透析を続けながら化学療法を施行した肺癌の1例
岡崎市民病院 呼吸器内科 田中 繁 他
- C-25 維持透析患者に合併した肺小細胞癌に対し、カルボプラチン/エトポシド併用化学療法、およびアムルシビン化学療法を施行した一例
中部ろうさい病院 呼吸器内科 矢口 大三 他
- *C-26 血液透析下にカルボプラチンとエトポシド併用化学療法を行った小細胞肺癌の1例
公立陶生病院呼吸器・アレルギー内科 石濱 総太 他
- C-27 Bevacizumabが奏功し、難治性気胸を併発したため根治的手術に至った肺腺癌の1例
刈谷豊田総合病院 呼吸器・アレルギー内科 岡田 木綿 他

A会場 第2日目(6月26日 日曜日)

(研修医アワード対象の演題番号には*が付いています)

9:25~10:01

- 結核-1 座長 三重中央医療センター 呼吸器科 藤本 源
- *A-28 周産期に診断された肺結核・結核性腹膜炎性の1例
公立陶生病院 呼吸器・アレルギー内科 小西 康貴 他
- A-29 肝生検で診断した粟粒結核の1例
医療法人宏潤会大同病院 呼吸器科 櫻井悠加里 他
- *A-30 BCG膀胱内注入療法後に粟粒結核を発症した1例
JA静岡厚生連遠州病院 呼吸器内科 田中 和樹 他
- A-31 ECMO (extracorporeal membrane oxygenation) にて救命した重症肺結核の1例
公立陶生病院 呼吸器・アレルギー内科 表 紀仁 他

10:01~10:46

- 結核-2 座長 国立病院機構東名古屋病院 呼吸器内科 山田 憲隆
- A-32 肺結核治療中にネフローゼ症候群を呈した管内増殖性糸球体腎炎の一例
大垣市民病院 呼吸器内科 中島 治典 他
- A-33 気管支結核の2例
市立四日市病院 呼吸器内科 西永 侑子 他
- A-34 超音波気管支鏡ガイド下針生検(EBUS-TBNA)が診断に有用であった縦隔リンパ節結核の一例
国立病院機構長良医療センター 呼吸器内科 加藤 達雄 他
- A-35 肺内結核腫と考えられた1例
名古屋記念病院 呼吸器科 前田 浩義 他
- A-36 入院HRE治療中に多剤耐性となった肺結核症の1例
独立行政法人国立病院機構東名古屋病院 呼吸器内科 中川 拓 他

10:46~11:13

- 咳・禁煙 座長 愛知厚生連海南病院 呼吸器内科 村松 秀樹
- A-37 禁煙外来受診者における肺機能評価
けやき内科 加藤 景介
- A-38 東日本大震災避難所における夜間咳嗽と対応
岐阜市民病院 呼吸器科・腫瘍内科 澤 祥幸 他
- A-39 非専門医で咳喘息と診断された遷延性咳嗽症例の診断・治療の問題点の検討
NHO三重中央医療センター 呼吸器科 井端 英憲 他

B会場 第2日目 (6月26日)

(研修医アワード対象の演題番号には*が付いています)

9:25~10:19

肺癌以外の腫瘍 座長 鈴鹿中央総合病院 呼吸器外科 水野 幸太郎

- *B-25 原発性肺平滑筋肉腫の1剖検例
津島市民病院 呼吸器内科 岩田 知子 他
- B-26 肺癌が疑われ手術を行った肺孤立性毛細血管腫の1例
トヨタ記念病院 内科 曾田 智大 他
- B-27 咯血を繰り返した慢性膿胸合併血管肉腫の1剖検例
聖隷三方原病院 呼吸器センター内科 井上 裕介 他
- B-28 直腸癌術後10年目に発見された多発肺転移の1切除例
三重大学 呼吸器外科 天白 宏典 他
- *B-29 縦隔内異所性甲状腺腫の1例
聖隷三方原病院 呼吸器センター外科 服部 宗軒 他
- *B-30 反回神経麻痺を伴う縦隔腫瘍と肋骨の溶骨性腫瘤を呈した副甲状腺腫の1例
名古屋大学 呼吸器科 竹田 道宏 他

10:19~11:04

手術・他 座長 名古屋第一赤十字病院 呼吸器外科 岡阪 敏樹

- B-31 横隔膜弛緩症の一手術例
静岡市立静岡病院 呼吸器外科 玉里 滋幸 他
- *B-32 乳び気管支リンパ瘻の1例
浜松医療センター 呼吸器科 加藤 慎平 他
- *B-33 重度の皮下気腫により心肺停止を起こした術後肺瘻の1例
刈谷豊田総合病院 呼吸器・アレルギー内科 小田 梨紗 他
- B-34 EWSを用いた気管支充填術が奏功した肺癌術後肺瘻の一例
三重県厚生連 鈴鹿中央総合病院 呼吸器外科 川野 理 他
- B-35 Endobronchial Watanabe Spigotsでの緊急止血後、気管支動脈塞栓術を行った1例
国立病院機構名古屋医療センター 呼吸器科 岡 さおり 他

15:10~15:55

EGFR 座長 愛知県がんセンター中央病院 呼吸器内科 吉田 公秀

- B-36 乳腺転移を来たしgefitinibによる治療が奏効した肺腺癌の1例
静岡県立総合病院 呼吸器内科 森田 悟 他
- B-37 肩甲骨転移を契機に発見されゲフィチニブが著効した超高齢者肺癌の1例
名古屋記念病院 呼吸器科 福田 悟史 他
- B-38 Gefitinib投与前にT790M変異を認め、化学療法が著効した肺腺癌の一例
磐田市立総合病院 呼吸器内科 池田 政輝 他
- *B-39 EGFR-TKI治療前にT790M変異とExon19欠失変異が陽性であった1例
公立陶生病院 呼吸器・アレルギー内科 富貴原 淳 他
- B-40 非小細胞肺癌切除後の再発に対して、ゲフィチニブ投与行い長期生存が得られているEGFR遺伝子変異陽性の3症例
愛知県がんセンター中央病院 呼吸器内科 樋田 豊明 他

15:55-16:58

胸膜 座長 名古屋市立大学 呼吸器内科 宮崎 幹規

- | | | |
|-------|---|---------|
| B-41 | 高齢者に発症した胸膜原発Malignant Solitary Fibrous Tumorの1例
静岡県立総合病院 呼吸器内科 | 櫻井 章吾 他 |
| *B-42 | 局所麻酔下胸腔鏡にて診断し得た乳癌転移による癌性胸膜炎の1例
刈谷豊田総合病院 呼吸器・アレルギー内科 | 北川 弘祥 他 |
| B-43 | 乳び胸を合併した悪性リンパ腫の1例
小牧市民病院 呼吸器アレルギー科 | 二宮記代子 他 |
| B-44 | 皮膚血管肉腫多発肺転移による続発性気胸の2例
小牧市民病院 呼吸器アレルギー科 | 榎本 泰典 他 |
| B-45 | 膀胱癌の胸膜播種の一例
中部ろうさい病院 呼吸器内科 | 高村 智恵 他 |
| B-46 | 悪性胸膜中皮腫に対してペメトレキセドの維持療法を施行した1例
公立陶生病院 呼吸器・アレルギー内科 | 高橋 光太 他 |
| *B-47 | 初診時に胸水陰影を呈した悪性胸膜中皮腫の4例
旭労災病院 呼吸器内科 | 武田 典久 他 |

C会場 第2日目(6月26日)

(研修医アワード対象の演題番号には*が付いています)

9:25~10:19

まれな病態 座長 JA愛知厚生連江南厚生病院 呼吸器内科 浅野 俊明

- *C-28 巨大気管気管支(Mounier-Kuhn症候群)の1例
刈谷豊田総合病院 呼吸器・アレルギー内科 安井 愛純 他
- *C-29 肺分画症の1例
刈谷豊田総合病院 呼吸器・アレルギー内科 松井 彰 他
- C-30 ASVが有効であった神経疾患に伴う混合型睡眠時無呼吸症候群の1例
小牧市民病院 呼吸器アレルギー科 田中健太郎 他
- C-31 診断に苦慮した肺動脈塞栓症・肺梗塞症の1例
国立病院機構東名古屋病院 呼吸器内科 林 悠太 他
- *C-32 金属コイル塞栓術が著効した遺伝性出血性毛細血管拡張症(Osler-Weber-Rendu病)の1例
刈谷豊田総合病院 呼吸器・アレルギー内科 室井 航一 他
- C-33 Osler-Weber-Rendu症に合併した多発肺動静脈瘻の一例
聖隷三方原病院 呼吸器センター内科 大山 吉幸 他

10:19~11:13

気管支喘息 座長 藤田保健衛生大学 呼吸器内科・アレルギー 林 正道

- *C-34 オマリズマブ使用中中止再開後に壊死性血管炎及び間質性腎炎をきたした一例
松阪市民病院 内科 伊藤健太郎 他
- C-35 Churg-Strauss症候群に好酸球性心筋炎を合併した1例
国立病院機構天竜病院 呼吸器内科 大場 久乃 他
- C-36 治療抵抗性を示したアレルギー性肉芽腫性血管炎の1例
大垣市民病院 呼吸器科 雪田 洋介 他
- C-37 気管支喘息におけるCD141陽性樹状細胞の役割について
三重大学 呼吸器内科 高木 健裕 他
- C-38 呼気凝縮液における、凝固系マーカーの検討
三重大学医学部附属病院 呼吸器内科 藤原 篤司 他
- C-39 気管支喘息患者における鼻腔通気度と喘息症状との関連について
三重大学医学部附属病院 呼吸器内科 小林 裕康 他

15:10~15:55

アレルギー・薬剤性肺障害 座長 磐田市立総合病院 呼吸器内科 妹川 史朗

- *C-40 慢性好酸球性肺炎の1例
JA愛知厚生連江南厚生病院 呼吸器内科 川口 将宏 他
- *C-41 鳥関連過敏性肺炎の1例
名古屋第一赤十字病院 呼吸器科 小玉 勇太 他
- *C-42 加湿器肺の1例
静岡市立静岡病院 近藤あかり 他
- *C-43 Everolimus関連薬剤性肺障害の1例
公立陶生病院 呼吸器・アレルギー内科 荒川由香里 他
- C-44 投与開始19年後に発症したメサラジンによる薬剤性肺炎の1例
浜松労災病院 呼吸器内科 豊嶋 幹生 他

15:55-16:40

膠原病-2 座長 公立陶生病院 呼吸器・アレルギー内科 木村 智樹

- C-45 抗CADM-140抗体陽性を呈したamyopathic DM関連間質性肺炎の1例
刈谷豊田総合病院 呼吸器・アレルギー内科 宮沢亜矢子 他
- C-46 Amyopathic dermatomyositis関連肺高血圧症の1例
独立行政法人国立病院機構天竜病院 呼吸器内科 三輪 清一 他
- C-47 胸膜炎症状が先行した関節リウマチの1例
静岡市立清水病院 呼吸器内科 伊波 奈穂 他
- C-48 肺内に多発空洞性リウマチ結節を呈した関節リウマチの1例
静岡県立総合病院 呼吸器内科 美甘 真史 他
- C-49 ステロイドパルス療法+シクロスポリン併用療法が有効であったlung dominant CTDの一例
公立陶生病院 呼吸器・アレルギー内科 八木 光昭 他