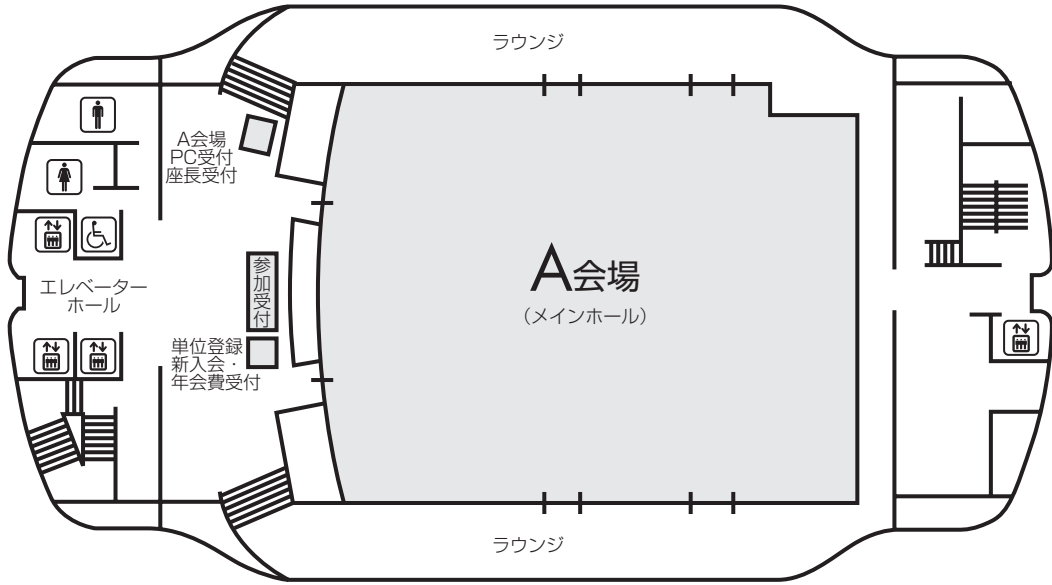
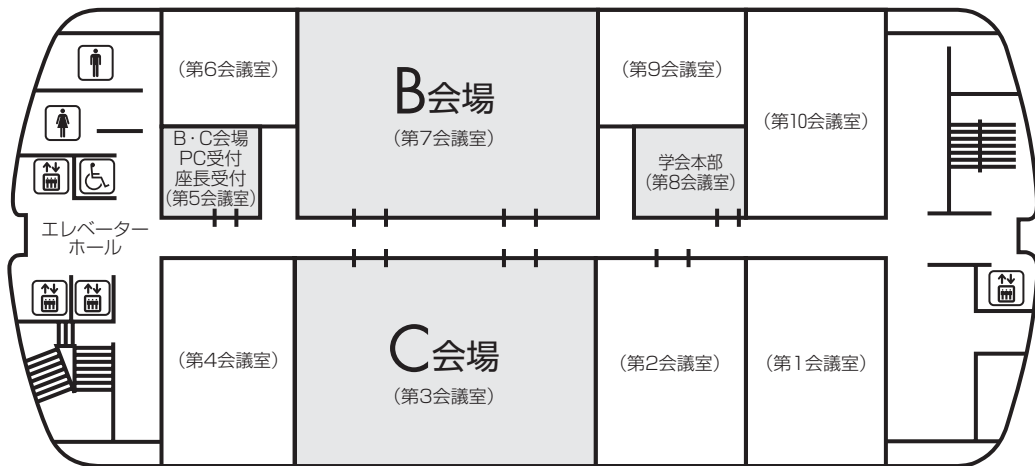


会場案内図

7F



4F



お 願 い

- 1) 一般演題は発表時間6分、討論3分、時間厳守でお願いします。
- 2) 発表はすべてPCプレゼンテーションで、一面映写です。発表データはUSBメモリーにてご持参いただき、発表の30分前までに各会場前で受付及び動作確認をしてください。
(2日目朝は9時10分より受付開始します。)
- 3) **COI (利益相反) 申告対象者は、発表スライドの一枚目にCOI状態を開示してください。**
- 4) 動画は使用出来ません。また、スライド枚数の指定はございません。
- 5) 主催者側で用意するPCはWindows、アプリケーションはPowerPointです。
発表データは Windows 版 PowerPoint 2010 で作成してください。
データファイル名は「演題番号+氏名.pptx」としてください。
- 6) 一般演題座長の先生は、ご担当セッション20分前までに各会場座長受付にて受付をしてください。(2日目朝一番のセッションは受付開始次第)
- 7) 日本結核病学会誌に掲載希望の方は抄録原本(演題名、所属を含め200字以内)および、そのデータ(Wordファイル)をスライド受付時にご提出下さい。
- 8) 参加者は、参加費として3,000円(会場整理費2,000円+セミナー参加費1,000円)を納め、参加証(ネームカード)をお受け取り下さい。
サルコイドーシス学会のみの参加は無料です。
会場内では必ず参加証をお付け下さい。参加受付は7階です。
- 9) 学生(院生は含まない)、研修医(医師国家試験取得後3年目まで)の参加費は無料です。
学生は身分証明書を提示して下さい。
- 10) 参加証は学会出席証、セミナー参加証となりますので大切に保管して下さい。尚、地方会会場でも単位登録が可能となりましたので**会員カード**をご持参ください。
- 11) プログラムは当日忘れずにご持参下さい。
- 12) 会場内は、すべて禁煙となりますので、ご理解・ご協力をお願いします。
- 13) ホームページアドレス <http://www.ccs-net.co.jp/>

会 場

名古屋市中小企業振興会館 (吹上ホール)

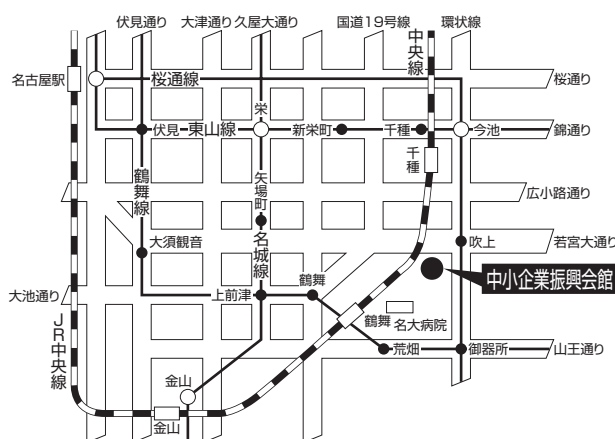
〒464-0856 名古屋市千種区吹上2-6-3 TEL 052-735-2111(代表)

ホームページアドレス <http://www.nipc.or.jp/fukiage/>

会 場

- ・JR「名古屋」駅より
地下鉄 桜通線(今池、野並方面行き)にて「吹上」
駅下車。南改札口より5番出口へ。(徒歩5分)
- ・JR「鶴舞」駅(中央線)より
徒歩 約20分
タクシー 約10分 800円位
- ・地下鉄 桜通線へは
地下鉄 東山線「名古屋」「今池」
鶴舞線「丸の内」「御器所」
名城線「久屋大通」「新瑞橋」にて乗換え
- ・タクシーにて
JR「名古屋」駅より 約20~30分 約2,000円位

学会のための専用駐車場はありません。
(駐車場はすべて有料です。)



当日は別イベントも開催されますので、駐車場は大変混雑いたします。時間に余裕を持ってお越し下さい。

日程表

11月5日(土)

	A会場 7階 メインホール	B会場 4階 第7会議室	C会場 4階 第3会議室
9:00			
10:00			
11:00			
12:00	11:55~12:00 開会の辞		
12:00	12:00~ 12:45 肺癌-1 A-01~A-05	12:00~ 12:45 膠原病 B-01~B-05	12:00~ 12:36 感染症-1 C-01~C-04
13:00	12:45~ 13:30 肺癌-2 A-06~A-10	12:45~ 13:39 薬剤性肺障害 B-06~B-11	12:36~ 13:12 感染症-2 C-05~C-08
14:00	13:30~ 14:06 肺癌-3 A-11~A-14	13:39~ 14:24 びまん性肺疾患-1 B-12~B-16	13:12~ 13:48 結核-1 C-09~C-12
15:00	14:06~ 14:33 サルコイドーシス・その他 A-15~A-17		13:48~ 14:24 胸膜疾患-1 C-13~C-16
16:00	14:33~ 15:18 その他の腫瘍-1 A-18~A-22	14:30~ 15:30 特別企画1 びまん性肺疾患の MDD診断をやってみよう	14:24~ 15:00 血管病変 C-17~C-20
17:00			15:00~ 15:36 稀少病態 C-21~C-24
18:00			15:40~ 16:20 特別企画2 男女共同参画
19:00			16:30~ 17:30 イブニングセミナー1
			17:30~ 18:30 イブニングセミナー2

日程表

11月6日(日)

	A会場 7階 メインホール	B会場 4階 第7会議室	C会場 4階 第3会議室
9:00			
10:00	9:30~ 10:15 肺癌-4 A-23~A-27	9:30~ 10:15 アレルギー・喘息 B-17~B-21	9:30~ 10:15 感染症-4 C-25~C-29
11:00	10:15~ 11:00 肺癌-5 A-28~A-32	10:15~ 11:09 リンパ増殖性疾患 B-22~B-27	10:15~ 11:09 気管支結核 C-30~C-35
12:00	11:15~ 12:15 特別講演		
13:00		12:25~ 13:25 代議員会	12:25~ 13:25 ランチョンセミナー
14:00	13:35~ 14:00 総会		
15:00	14:00~ 15:00 結核教育講演		
16:00	15:10~ 15:46 びまん性肺疾患-2 A-33~A-36	15:10~ 15:46 肺癌-6 B-28~B-31	15:10~ 15:46 結核-2 C-36~C-39
17:00	15:46~ 16:31 びまん性肺疾患-3 A-37~A-41	15:46~ 16:31 その他の腫瘍-2 B-32~B-36	15:46~ 16:13 非結核性抗酸菌症 C-40~C-42
18:00	16:31~ 17:07 COPD A-42~A-45	16:31~ 17:07 胸膜疾患-2 B-37~B-40	16:13~ 16:58 感染症-5 C-43~C-47
19:00	17:07~17:12 閉会の挨拶		



第110回日本呼吸器学会東海地方学会セミナー

11月5日(土)

**回会場 特別企画1 びまん性肺疾患のMDD (multidisciplinary discussion) 診断をやってみよう
—MDD診断の実践— 14:30~15:30**

座長：浜松医科大学 第二内科 教授 須田 隆文 先生

病理discussant 名古屋掖済会病院 病理診断科 横井 豊治 先生

画像discussant 名古屋大学大学院医学系研究科

総合医学専攻高次医用科学講座量子医学分野 岩野 信吾 先生

症例1 慢性進行性に悪化を来した若年性間質性肺炎の一例

公立陶生病院 呼吸器・アレルギー疾患内科 寺町 涼 先生

臨床discussant 三重大学 呼吸器内科 藤本 源 先生

症例2 40代の若年女性に発症した間質性肺炎の1例

浜松医科大学 第二内科 榎本 紀之 先生

臨床discussant 公立陶生病院 呼吸器・アレルギー疾患内科 片岡 健介 先生

回会場 特別企画2 男女共同参画セッション 15:40~16:20

座長：公立陶生病院 呼吸器・アレルギー疾患内科 木村 智樹 先生

名古屋大学大学院医学系研究科 呼吸器内科学 若原 恵子 先生

演題1 イクメンより一言 ~医者夫婦が経験した初めての子育て

公立陶生病院 呼吸器・アレルギー疾患内科 富貴原 淳 先生

演題2 イクボスより一言 ~子育て支援制度を利用して

名古屋第一赤十字病院 呼吸器内科 野村 史郎 先生

特別講演 日本呼吸器学会は男女共同参画を推進しています！

名古屋大学大学院医学系研究科 呼吸器内科学 若原 恵子 先生

回会場 イブニングセミナー1 16:30~17:30

座長：名古屋大学大学院医学系研究科 呼吸器内科学 助教 進藤 有一郎 先生

感染症と肺疾患 —呼吸器感染症での遺伝子診断の重要性—

長崎大学大学院医歯薬学総合研究科 呼吸器内科学 教授 迎 寛 先生

共催：MSD株式会社

回会場 イブニングセミナー2 17:30~18:30

座長：藤田保健衛生大学医学部 呼吸器内科学 I 講座 教授 今泉 和良 先生

NSCLCに求められる治療戦略 ~肺癌診療ガイドライン2015年版 2次治療以降の変更点を踏まえて~

関西医科大学附属病院 呼吸器腫瘍内科 教授 倉田 宝保 先生

共催：日本イーライリリー株式会社

11月6日(日)

A会場 特別講演 11:15~12:15

座長：公立陶生病院 呼吸器・アレルギー疾患内科 主任部長 近藤 康博

間質性肺炎の診断・治療の達人をめざして ―診断と治療のポイントを具体的症例で解説する―
神奈川県立循環器呼吸器病センター 副院長 小倉 高志 先生

B会場 ランチョンセミナー 12:25~13:25

座長：公立陶生病院 参事兼呼吸器・アレルギー疾患内科 部長 谷口 博之 先生

呼吸不全患者のトータルマネジメント：問診・身体所見から在宅管理まで
沖縄県立中部病院 呼吸器内科 部長 喜舎場 朝雄 先生

共催：帝人在宅医療株式会社

A会場 結核教育講演 14:00~15:00

座長：名古屋大学大学院医学系研究科 呼吸器内科学 教授 長谷川 好規 先生

肺MAC症診療の注意点 ―患者さんへの説明―
国立病院機構 東名古屋病院 副院長 小川 賢二 先生

後援：日本結核病学会東海支部

第128回日本結核病学会東海地方学会
 第110回日本呼吸器学会東海地方学会 一 般 演 題
 第13回日本サルコイドーシス/肉芽腫性疾患学会中部支部会

A会場

第1日目(11月5日 土曜日)

(研修医アワード対象の演題番号には*が付いています)

12:00-12:45

肺癌-1 座長 三重県立総合医療センター 呼吸器内科 藤原 篤司

- *A-01 Nivolumab投与後にpseudo-progressionを示した肺腺癌の1例
 浜松医科大学 第二内科 吹田 恭一 他
- *A-02 薬剤性肺障害のためニボルマブ休業中も腫瘍縮小効果を認めた肺腺癌の1例
 三重県立総合医療センター 呼吸器内科 田島 祐 他
- *A-03 Nivolumab後のosimertinib治療中に間質性肺疾患を発症した肺腺癌の1例
 名古屋市立大学病院 呼吸器・アレルギー内科 岡山未奈実 他
- *A-04 ニボルマブ投与後にACTH分泌不全によると思われる副腎不全を呈した肺腺癌の1例
 聖隷三方原病院 呼吸器センター内科 金田 桂 他
- A-05 ニボルマブ投与後にCollagenous Colitisの関与を疑う大腸炎を生じた肺腺癌の一例
 大垣市民病院 呼吸器内科 中島 治典 他

12:45-13:30

肺癌-2 座長 磐田市立総合病院 呼吸器内科 安井 秀樹

- A-06 第三世代EGFR-TKIが著効したEGFR L861Q変異陽性肺腺癌の1例
 浜松医療センター 呼吸器内科 小笠原 隆 他
- A-07 オシメルチニブが奏効したLiquid-biopsyにてT790M陽性を示した肺腺癌の一例
 松阪市民病院 呼吸器センター 伊藤健太郎 他
- A-08 多発脳転移にosimertinibが著効した肺腺癌の1例
 小牧市民病院 呼吸器内科 山下 有己 他
- *A-09 小細胞肺癌へ転化したEGFR遺伝子変異陽性肺腺癌の1例
 聖隷三方原病院 呼吸器センター内科 清水 真帆 他
- A-10 当院におけるEGFR-TKI治療中、後に増悪したEGFR遺伝子変異陽性非小細胞肺癌に対しRe-biopsyを行った15症例の検討
 岐阜県立多治見病院 呼吸器内科 小林 大祐 他

13:30-14:06

肺癌-3 座長 藤枝市立総合病院 呼吸器内科 小清水 直樹

- *A-11 食道狭窄を伴う進行期肺腺癌に対しゲフェチニブの経管投与で症状改善が認められた2症例
 順天堂大学医学部附属静岡病院 呼吸器内科 西牧 孝泰 他
- *A-12 スtent留置などの集学的治療により救命可能であった縦隔型肺癌の1例
 静岡県立総合病院 呼吸器内科 渡邊 裕文 他
- A-13 血液透析患者にCE療法を施行し血中プラチナ濃度をモニターした1例
 三重大学医学部附属病院 呼吸器内科 浅山健太郎 他
- A-14 10ヶ所以上の脳転移を有する非小細胞肺癌における全脳照射とガンマナイフ治療の後方視的比較検討
 小牧市民病院 呼吸器内科 水野 孝昭 他

14:06-14:33

サルコイドーシス・その他 座長 聖隷三方原病院 呼吸器センター外科 吉井 道子

- *A-15 サルコイドーシスの肺結節が増大し、肺腺癌と診断された1例
静岡県立総合病院 呼吸器内科 下田由季子 他
- A-16 悪性腫瘍との鑑別を要したサルコイドーシスの1例
NHO三重中央医療センター 呼吸器内科 内藤 雅大 他
- *A-17 腫瘍影を呈した溶接工肺の1例
静岡赤十字病院 呼吸器内科 森田 雅子 他

14:33-15:18

その他の腫瘍-1 座長 浜松医療センター 呼吸器内科 小笠原 隆

- A-18 術後再発を呈した肺粘表皮癌の1例
中部ろうさい病院 呼吸器内科 久賀 孝郎 他
- *A-19 髄膜腫肺転移の1例
小牧市民病院 呼吸器内科 赤澤 奈々 他
- *A-20 健診CTにて発覚した肺および肝類上皮血管内皮腫の1例
トヨタ記念病院 統合診療科 佐藤 圭樹 他
- A-21 Solitary fibrous tumorの1例
聖隷浜松病院 呼吸器内科 勝又 峰生 他
- A-22 無顆粒球症を合併した胸腺腫の一例
藤田保健衛生大学 呼吸器内科学 I 前田 真吾 他

B会場 第1日目 (11月5日)

(研修医アワード対象の演題番号には*が付いています)

12:00-12:45

膠原病 座長 大垣市民病院 呼吸器内科 日比 美智子

- *B-01 抗MDA-5抗体陽性の皮膚筋炎に伴う急速進行性間質性肺炎の1例
浜松医科大学 第二内科 高木 貞徳 他
- *B-02 血栓性微小血管障害症を合併した皮膚筋炎関連間質性肺炎の一例
公立陶生病院 呼吸器・アレルギー疾患内科 野亦 悠史 他
- *B-03 抗NXP-2抗体(抗MJ抗体)が陽性となった皮膚筋炎合併間質性肺炎の1例
三重大学医学部 呼吸器内科 上原 翔 他
- *B-04 肺高血圧症に対して免疫抑制療法が著効したCADM関連間質性肺炎の一例
公立陶生病院 呼吸器・アレルギー疾患内科 平松昌太郎 他
- *B-05 肺アミロイドーシスと多発肺嚢胞を合併したシェーグレン症候群の一例
静岡県立総合病院 呼吸器内科 遠藤 慶成 他

12:45-13:39

薬剤性肺障害 座長 静岡市立清水病院 呼吸器内科 伊波 奈穂

- B-06 小青竜湯による肺胞出血を呈した薬剤性肺障害の1例
浜松労災病院 呼吸器内科 土屋 一夫 他
- B-07 薬剤溶出性ステントによる薬剤性肺障害が疑われた一例
静岡市立静岡病院 呼吸器内科 甲斐翔太郎 他
- *B-08 ペプリジルによる薬剤性肺障害の1例
聖隷三方原病院 呼吸器センター内科 飯田瀬里香 他
- B-09 胃癌に対するCPT-11治療中に発症した薬剤性肺炎の1例
聖隷三方原病院 呼吸器センター内科 後藤 彩乃 他
- B-10 Nivolumabによる薬剤性間質性肺炎の一例
羽島市民病院 呼吸器内科 森 秀法 他
- *B-11 Nivolumabによる薬剤性肺障害が疑われた肺腺癌の一例
公立陶生病院 呼吸器・アレルギー疾患内科 平尾 高 他

13:39-14:24

びまん性肺疾患-1 座長 名古屋大学大学院医学系研究科 呼吸器内科学 阪本 考司

- B-12 障害者施設入所者に発症した過敏性肺炎の一例
静岡市立清水病院 呼吸器内科 伊波 奈穂 他
- *B-13 M. gordonaeによるhot tub lung類似の病態を呈した加湿器肺の1例
磐田市立総合病院 呼吸器内科 田熊 翔 他
- *B-14 胸水貯留を契機に診断されたIgG4関連肺疾患の一例
松阪市民病院 呼吸器センター 齋木 晴子 他
- *B-15 ニンテグニブ服用中に難治性の両側気胸を発症し治療に難渋した1例
中濃厚生病院 呼吸器内科 安藤 英治 他
- *B-16 気腫合併肺線維症に好酸球性肺炎および肺高血圧症を合併した1例
藤枝市立総合病院 呼吸器内科 宮下 晃一 他

C会場 第1日目 (11月5日)

(研修医アワード対象の演題番号には*が付いています)

12:00-12:36

感染症-1 座長 トヨタ記念病院 呼吸器科 高木 康之

- *C-01 尿中抗原検査の再検により診断し得たレジオネラ肺炎の1例
トヨタ記念病院 総合診療科 川崎 成美 他
- C-02 Klebsiella pneumoniaeによる肺炎・敗血症で電撃性紫斑病を併発した1例
浜松医療センター 呼吸器内科 青島洋一郎 他
- *C-03 A群β溶血性レンサ球菌(Group A Streptococcus:GAS)による重症肺炎、
Streptococcus toxic shock syndrome(STSS)から救命し得た一症例
藤田保健衛生大学 呼吸器内科学I 井上 敬浩 他
- *C-04 ECMOによって救命できたインフルエンザ重症肺炎の1症例
藤枝市立総合病院 呼吸器内科 庄司 賀範 他

12:36-13:12

感染症-2 座長 JA愛知厚生連豊田厚生病院 呼吸器内科 高嶋 浩司

- *C-05 Organizing Acute Lung Injuryを呈したインフルエンザ肺炎の一例
公立陶生病院 呼吸器・アレルギー疾患内科 佐藤 智則 他
- C-06 肺炎死亡症例における死因の検討
三重県立総合医療センター 呼吸器内科 寺島 俊和 他
- C-07 当院における医療・介護関連結核の臨床的検討
国立病院機構天竜病院 呼吸器アレルギー科 大場 久乃 他
- C-08 入院を要する市中肺炎患者に対する3連痰検査の後方視的検討
小牧市民病院 呼吸器内科 櫻井 孟 他

13:12-13:48

結核-1 座長 岐阜県立多治見病院 呼吸器内科 志津 匡人

- *C-09 マイコプラズマ肺炎の発症を契機に診断された肺結核の1例
聖隷三方原病院 呼吸器センター内科 小出 容平 他
- *C-10 強直性脊椎炎に対するadalimumab治療中に発症した粟粒結核の一例
名古屋第二赤十字病院 呼吸器内科 中西 康介 他
- C-11 自己免疫性疾患治療中に発症した結核症例の検討
岐阜県立多治見病院 井上 徳子 他
- C-12 広範なparadoxical reactionを来した粟粒結核の1例
岐阜赤十字病院 呼吸器内科 澤田 昌浩 他

13:48-14:24

胸膜疾患-1 座長 豊橋市民病院 呼吸器・アレルギー内科 竹山 佳宏

- *C-13 妊婦に合併した細菌性膿胸の1例
浜松医科大学 内科学第二講座 中野洸太郎 他
- *C-14 食道癌胸腔内穿孔による膿胸が疑われた1例
名古屋掖済会病院 呼吸器科 岩間真由子 他
- C-15 有癭性膿胸による吸引性肺炎で急激な経過を辿った1例
静岡市立静岡病院 呼吸器内科 阿部 岳文 他
- *C-16 診断に苦慮したループス胸膜炎の一例
静岡県立総合病院 呼吸器内科 矢田 長洋 他

14 : 24 - 15 : 00

血管病変 座長 市立島田市民病院 呼吸器内科 菅沼 秀基

- | | | | | |
|-------|-----------------------------|----------------------|-------|---|
| C-17 | 肺動静脈瘻に対して肺区域切除術を要したオスラー病の1例 | 静岡県立総合病院 呼吸器内科 | 田中 悠子 | 他 |
| *C-18 | 遺伝性出血性毛細血管拡張症の1例 | 刈谷豊田総合病院 呼吸器・アレルギー内科 | 平野 達也 | 他 |
| C-19 | 異常動脈が瘤化した肺底動脈大動脈起始症の1切除例 | 刈谷豊田総合病院 呼吸器外科 | 遠藤 克彦 | 他 |
| *C-20 | 気管支動脈塞栓術(BAE)後に再咯血をきたした2例 | 静岡市立静岡病院 呼吸器内科 | 渡辺 綾乃 | 他 |

15 : 00 - 15 : 36

稀少病態 座長 三重大学医学部附属病院 呼吸器内科 大西 真裕

- | | | | | |
|-------|--------------------------------------|-----------------|-------|---|
| *C-21 | FDG-PETを用いて早期に診断・治療介入を行えた再発性多発軟骨炎の1例 | 磐田市立総合病院 呼吸器内科 | 中井 省吾 | 他 |
| C-22 | 富士山8合目滞在中に発症した急性呼吸不全の1例 | 静岡済生会総合病院 呼吸器内科 | 古河 俊哉 | 他 |
| *C-23 | 乳癌術後トラスツズマブ投与中に肺高血圧を来した1例 | 藤枝市立総合病院 呼吸器内科 | 矢下 大輝 | 他 |
| *C-24 | 気管支鏡検査中に冠攣縮性狭心症を発症した一例 | 磐田市立総合病院 呼吸器内科 | 北原 佳泰 | 他 |

A会場 第2日目 (11月6日 日曜日)

(研修医アワード対象の演題番号には*が付いています)

9:30-10:15

肺癌-4 座長 藤田保健衛生大学 呼吸器内科学 I 後藤 康洋

- *A-23 Cushing症候群を合併した小細胞肺癌の一例
春日井市民病院 呼吸器科 伊東 友憲 他
- *A-24 異所性ACTH産生によるクッシング症候群を呈した小細胞肺癌の一例
聖隷浜松病院 呼吸器内科 齋藤 合 他
- *A-25 尿崩症と二次性副腎不全を初発症状とした肺腺癌下垂体転移の1例
豊橋市民病院 呼吸器・アレルギー内科 樋口 道雄 他
- *A-26 原発性骨髄線維症に合併した小細胞肺癌の1例
市立島田市民病院 呼吸器内科 山口 悠 他
- A-27 小細胞肺癌に脊髄梗塞を合併した1例
掛川市・袋井市企業団立中東遠総合医療センター 呼吸器内科 安井 裕智 他

10:15-11:00

肺癌-5 座長 中部ろうさい病院 呼吸器内科 松尾 正樹

- A-28 剖検にて診断し得たTrousseau症候群を合併した肺多形癌の1例
刈谷豊田総合病院 呼吸器・アレルギー内科 岡 圭輔 他
- *A-29 脳梗塞を契機に診断されたTrousseau症候群を伴った肺癌の1例
岐阜県総合医療センター 呼吸器内科 馬場 康友 他
- A-30 傍腫瘍性神経症候群を合併した原発不明癌の1例
磐田市立総合病院 呼吸器内科 二橋 文哉 他
- *A-31 肺扁平上皮癌の化学放射線治療後に発症した慢性好酸球性肺炎の1例
静岡県立総合病院 呼吸器内科 中安 弘征 他
- *A-32 エルロチニブ・ベバシズマブ併用療法中に腸管気腫症を発症した肺腺癌の1例
名古屋大学 呼吸器内科 野口陽一朗 他

15:10-15:46

びまん性肺疾患-2 座長 浜松医科大学 第二内科 古橋 一樹

- A-33 肺再移植を要し病理学的に再発を診断したリンパ脈管筋腫症の1例
名古屋大学医学部附属病院 呼吸器内科 奥村 隼也 他
- *A-34 喘息治療中に診断された肺リンパ脈管筋腫症の1例
大垣市民病院 呼吸器内科 稲葉 量子 他
- *A-35 VATSで診断に至った自己免疫性肺胞蛋白症の1例
静岡県立総合病院 呼吸器内科 栗井 匠 他
- A-36 多発性骨髄腫に伴う胸膜アミロイドーシスの1例
JA愛知厚生連豊田厚生病院 呼吸器内科・アレルギー科 佐藤 美佳 他

15 : 46 - 16 : 31

びまん性肺疾患 - 3 座長 公立陶生病院 呼吸器・アレルギー疾患内科 山野 泰彦

- *A-37 関節リウマチに併発したびまん性肺胞出血にエンドキサンパルス療法が奏功した1例
藤枝市立総合病院 呼吸器内科 直井 兵伍 他
- A-38 抗EJ抗体陽性であった慢性好酸球性肺炎の1例
浜松労災病院 呼吸器内科 土屋 一夫 他
- A-39 血漿交換が著効した特発性肺胞出血の1例
名古屋第二赤十字 病院呼吸器科 土方 寿聡 他
- *A-40 急性好酸球肺炎の1例
岐阜市民病院 呼吸器・腫瘍内科 齋竹 健彰 他
- *A-41 気管支喘息が先行し、下肢不全対麻痺で発症した好酸球性多発血管炎性肉芽腫症(EGPA)の1例
国立病院機構三重中央医療センター 呼吸器内科 西村 正 他

16 : 31 - 17 : 07

COPD 座長 小牧市民病院 呼吸器内科 高田 和外

- *A-42 2型呼吸不全で受診しCOPD増悪との鑑別を要した球麻痺型筋萎縮性側索硬化症の一例
公立陶生病院 呼吸器・アレルギー疾患内科 後藤 洋輔 他
- A-43 新規LAMA/LABA(チオトロピウム/オロダテロール)製剤の有用性に関する検討
藤田保健衛生大学医学部 呼吸器内科学II講座 堀口 紘輝 他
- A-44 COPD増悪入院症例における末梢血好酸球数と治療内容についての検討
三重県立総合医療センター 呼吸器内科 児玉 秀治 他
- A-45 松阪市におけるCOPD認知度向上の試み
松阪市民病院 呼吸器センター 畑地 治 他

B会場 第2日目 (11月6日)

(研修医アワード対象の演題番号には*が付いています)

9:30-10:15

アレルギー・喘息 座長 藤田保健衛生大学医学部 呼吸器内科学Ⅱ講座 桑原 和伸

- B-17 ステロイド離脱にN95マスク着用が有用であったバラ栽培従事者に発症した
職業関連過敏性肺臓炎の1例
豊橋市民病院 呼吸器内科 菅沼 伸一 他
- B-18 アスピリン不耐症に合併した好酸球性胃腸症の1例
松阪市民病院 呼吸器内科 坂口 直 他
- *B-19 アレルギー性気管支肺カンジダ症(Allergic Bronchopulmonary Candidiasis:ABPC)の1例
磐田市立総合病院 呼吸器内科 深田 充輝 他
- *B-20 肺葉無気肺を来した気管支喘息の3例
市立島田市民病院 呼吸器内科 陳 昊 他
- B-21 既治療喘息患者のSABAとSAMAの気道反応性、特にSAMAの気道可逆性試験陽性例の検討
藤田保健衛生大学医学部 呼吸器内科学Ⅱ講座 横井 達佳 他

10:15-11:09

リンパ増殖性疾患 座長 名古屋掖済会病院 呼吸器科 各務 智彦

- B-22 化療前に腫瘍崩壊症候群をおこしたT-cell lymphoblastic leukemiaの1例
JA愛知厚生連豊田厚生病院呼吸器内科・アレルギー科 高嶋 浩司 他
- B-23 胸水中ADA高値を示したprimary effusion lymphomaの1例
清須呼吸器疾患研究会 はるひ呼吸器病院 呼吸器内科 小橋 保夫 他
- *B-24 浸潤性胸腺腫の経過観察中に、胸水ADA異常高値が契機となり、T細胞性リンパ腫と
診断した1例
松阪市民病院 呼吸器センター 鈴木 勇太 他
- B-25 EBUS-TBNA検体および胸水のフローサイトメトリー解析が診断の一助となった
悪性リンパ腫の1例
藤田保健衛生大学 呼吸器内科学Ⅰ 相馬 智英 他
- B-26 高度の気管狭窄を来した気管MALTリンパ腫の一例
藤田保健衛生大学 呼吸器内科学Ⅰ 赤尾 謙 他
- B-27 多発小結節影を呈したメトトレキサート関連リンパ増殖性疾患の1例
藤田保健衛生大学 呼吸器内科学Ⅰ 渡邊 俊和 他

15:10-15:46

肺癌-6 座長 静岡県立総合病院 呼吸器内科 朝田 和博

- B-28 多発骨膿瘍の像を呈した扁平上皮肺癌の1例
中部ろうさい病院 呼吸器内科 春田 由貴 他
- B-29 関節リウマチを基礎にした難治性肺炎として対応し診断に苦慮した肺腺癌の1例
独立行政法人国立病院機構 三重中央医療センター 呼吸器内科 岡野 智仁 他
- *B-30 多飲・多尿・頭痛により判明した原発性肺癌の一例
鈴鹿中央総合病院 呼吸器センター内科 鶴賀 龍樹 他
- B-31 原発性肺癌との鑑別を要した乳癌術後再発肺転移の1例
静岡赤十字病院 呼吸器内科 一條甲子郎 他

15 : 46 - 16 : 31

その他の腫瘍 - 2 座長 聖隷浜松病院 呼吸器内科 橋本 大

- B-32 異所性ACTH産生腫瘍の1例
藤田保健衛生大学 呼吸器内科学 I 後藤 祐介 他
- B-33 肺動脈内の腫瘍に対してEBUS-TBNAを施行し診断を得た肺肉腫の一例
浜松医療センター 呼吸器内科 幸田 敬悟 他
- *B-34 Turner症候群に合併したMinute Pulmonary Meningothelial-like Nodules (MPMNs)の1例
磐田市立総合病院 呼吸器内科 児嶋 駿 他
- *B-35 胸膜発生高分化乳頭状中皮腫の1例
三重県立総合医療センター 呼吸器内科 後藤 広樹 他
- *B-36 胸腔内原発の神経芽細胞腫と考えられた一例
静岡県立総合病院 呼吸器内科 鈴木 貴人 他

16 : 31 - 17 : 07

胸膜疾患 - 2 座長 名古屋第二赤十字病院 呼吸器内科 村田 直彦

- B-37 乳び胸を伴った濾胞性リンパ腫の1例
中東遠総合医療センター 牧野 靖 他
- B-38 血胸で発見された腺性胸水の一例
藤枝市立総合病院 呼吸器内科 大石 享平 他
- *B-39 特発性血気胸の1例
名古屋掖済会病院 呼吸器科 糸魚川英之 他
- B-40 気胸治療におけるクランプテスト後の再虚脱率の検討
三重県立総合医療センター 呼吸器内科 笹邊 淳 他

C会場 第2日目 (11月6日)

(研修医アワード対象の演題番号には*が付いています)

9 : 30 - 10 : 15

感染症 - 4 座長 聖隷三方原病院 呼吸器センター内科 松井 隆

- | | | |
|-------|--|---------|
| C-25 | Nocardia Blacklockiaeを検出した原発性線毛不全症の1例
伊勢赤十字病院 呼吸器内科 | 笹野 元 他 |
| C-26 | 多発肺結節を認めた播種性ノカルジア症の1例
静岡市立静岡病院 呼吸器内科 | 野末 剛史 他 |
| C-27 | Pasteurilla multosidaによる肺膿瘍と考えられた1例
藤枝市立総合病院 呼吸器内科 | 持塚 康孝 他 |
| *C-28 | Pasteurella multocidaによる無気肺の1例
刈谷豊田総合病院 呼吸器・アレルギー内科 | 永田明佳音 他 |
| *C-29 | 播種性クリプトコッカス症の1例
刈谷豊田総合病院 呼吸器・アレルギー内科 | 石川 新 他 |

10 : 15 - 11 : 09

気管支結核 座長 国立病院機構名古屋病院 呼吸器内科 林 悠太

- | | | |
|-------|---|---------|
| *C-30 | 左肺底部に限局した陰影を呈した気管支結核の1例
聖隷三方原病院 呼吸器センター内科 | 粕川宗太郎 他 |
| C-31 | 診断に苦慮した気管支結核の1例
磐田市立総合病院 呼吸器内科 | 岸本祐太郎 他 |
| *C-32 | 気管・気管支結核におけるDoctor delayを認めた1例
一宮市立市民病院 呼吸器内科 | 井上 祥 他 |
| C-33 | リンパ節穿孔型気管支結核の1例
刈谷豊田総合病院 呼吸器・アレルギー内科 | 柴田 寛史 他 |
| C-34 | 気管支結核による気道狭窄に対しバルーンングを行った4例
国立病院機構名古屋医療センター 呼吸器科 | 堀 和美 他 |
| *C-35 | 結核性気管支狭窄に伴う右上葉膿瘍+右主気管支軟化症に対し、右上葉管状切除術を
施行した1例
聖隷三方原病院 呼吸器センター外科 | 藤野 智大 他 |

15 : 10 - 15 : 46

結核 - 2 座長 松阪市民病院 呼吸器センター 西井 洋一

- | | | |
|-------|---|---------|
| *C-36 | 癌性腹膜炎との鑑別が困難であった結核性腹膜炎の1例
聖隷三方原病院 呼吸器センター内科 | 今田 裕貴 他 |
| *C-37 | 潜在性結核感染症に対してINH治療後、adalimumabとsecukinumab使用中に発症した
肺結核の1例
静岡県立総合病院 呼吸器内科 | 伊藤 凌 他 |
| *C-38 | 結核性髄膜炎の1例
名古屋掖済会病院 呼吸器科 | 金井 美緒 他 |
| *C-39 | 当院で経験した胸囲結核の1例
聖隷浜松病院 呼吸器内科 | 吉岡慶一郎 他 |

15 : 46 - 16 : 13

非結核性抗酸菌症 座長 刈谷豊田総合病院 呼吸器・アレルギー内科 鈴木 嘉洋

- C-40 急速に進行し空洞を形成したMycobacterium avium感染症の1例
静岡市立清水病院 呼吸器内科 森 和貴 他
- C-41 腫瘤状陰影と血清CEA高値を示した肺MAC症の1例
国立病院機構東名古屋病院 呼吸器内科 中川 拓 他
- C-42 肺MAC症の両側病変に対して外科的肺切除を行った症例の検討
国立病院機構東名古屋病院 呼吸器内科 八木 光昭 他

16 : 13 - 16 : 58

感染症-5 座長 浜松労災病院 呼吸器内科 土屋 一夫

- *C-43 AIDSに合併したPneumocystis肺炎の1例
刈谷豊田総合病院 呼吸器・アレルギー内科 近藤 祐市 他
- *C-44 HTLV-1キャリア患者に発症したニューモシスチス肺炎(PCP)の一例
公立陶生病院 呼吸器・アレルギー疾患内科 鈴木 寛 他
- *C-45 気管支鏡検体のグラム染色にて診断したMSSAによる敗血症性肺塞栓症の1例
津島市民病院 呼吸器科 名倉 宏高 他
- *C-46 喀血を契機に診断された感染性心内膜炎の1例
刈谷豊田総合病院 呼吸器・アレルギー内科 中島 国也 他
- C-47 MRSAを検出した入院患者の臨床像
二川病院 内科 川勝 純夫 他