


第110回日本肺癌学会中部支部学術集会

Abstract of the Meeting of Chūbu Branch, The Japan Lung Cancer Society

会期：2017年2月11日(土)

会場：松本市中央公民館

Mウイング南3階大会議室



日本肺癌学会中部支部

Chūbu Branch, The Japan Lung Cancer Society

—— 会場および交通案内 ——

松本市中央公民館Mウイング南

〒390-0811 長野県松本市中央1丁目18番1号 TEL(0263)32-1132(代表)

ホームページアドレス

<https://www.city.matsumoto.nagano.jp/sisetu/kominkan/chukou.html>

※松本市中央公民館で検索できます。

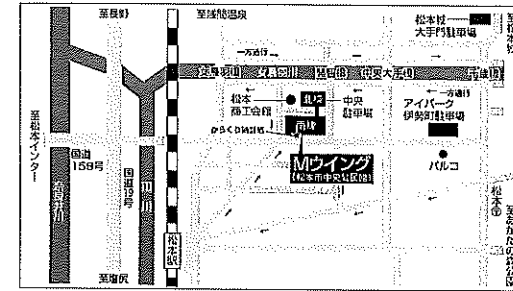
◎ 交通案内

電車…東京よりJR特急(スーパーあずさ)で、2時間半、
大阪より新幹線(のぞみ)・JR特急(しなの)で、
名古屋で乗り換えし、3時間。(名古屋より2時間。)
松本駅下車。

松本駅より北東へ徒歩5分。

車……長野自動車道 松本ICより東へ20分。

◎ 周辺案内図



◎ 周辺駐車場について

- | | |
|------------------------|----------------------------------|
| ■中央駐車場(TEL37-0818) | 営業時間：7:30~23:30 普通自動車165台 高さ制限2m |
| ※Mウイング北棟駐車場 | 料 金：1台につき30分以内ごとに 150円 |
| ■アイパーク伊勢町(TEL35-8109) | 営業時間：7:30~23:00 普通自動車206台 高さ制限2m |
| | 料 金：1台につき30分以内ごとに 150円 |
| ■松本城大手門駐車場(TEL33-1010) | 営業時間：7:30~22:30 普通自動車666台 高さ制限2m |
| | 料 金：1台につき30分以内ごとに 150円 |
| | ※バス専用駐車場有 13台 |

—— お 願 い ——

- 演説時間6分、討論4分(時間を厳守してください)
- PC発表(Windowsのみ)でプロジェクターは一台です。発表データをUSBフラッシュメモリにてご持参ください。
- 事務局で用意しますPCはWindows、アプリケーションはPowerPointです。発表データは、Windows版PowerPoint2010で作成してください。PowerPoint上での動画再生は可能ですが、音声には対応できません。スライド枚数の指定はございません。
- 雑誌「肺癌」掲載用の抄録原稿(演題名、所属、氏名、抄録本文200字以内)とデータを当日スライド受付でご提出下さい。
- 参加者は会場整理費1,000円をお納めください。
- ホームページアドレス <http://www.ccs-net.co.jp/>

第110回日本肺癌学会中部支部学術集会

2017年2月11日(土)

午前9時45分～

○会 場

松本市中央公民館

Mウイング南3階大会議室

会長 近藤 竜一

まつもと医療センター 中信松本病院 呼吸器外科

プログラム

開会の辞(9:45)

I 分子標的薬治療(9:50~10:30)

(座長) 立石 一成 (信州大学医学部 内科学第1)

1. EGFR-TKI投与前にT790M遺伝子変異が検出された非小細胞肺癌術後再発の1例
伊那中央病院 呼吸器外科：梅咲 徹也 他
2. オシメルチニブが有効であった肺扁平上皮癌の1例
諏訪赤十字病院 呼吸器科：高橋 秀和 他
3. denovoのT790Mに対してafatinibとosimertinibが有効であった一例
静岡県立総合病院 呼吸器内科：田中 悠子 他
4. PS4でosimertinib投与しPS良好となり改善を得た一例
松阪市民病院 呼吸器センター：西井 洋一 他

II 内科療法(10:30~11:10)

(座長) 近藤 千晶 (愛知県がんセンター愛知病院 呼吸器内科)

5. LCNEC 2例の検討
伊那中央病院 腫瘍内科：大野善太郎 他
6. ALK陽性肺扁平上皮癌に対してアレクチニブが奏効した1例
静岡県立静岡がんセンター 呼吸器内科：豆鞆 伸昭 他
7. ニボルマブ治療中に抗サイログロブリン抗体の増加を認めたNSCLC 4例の検討
名古屋市立西部医療センター 呼吸器内科：河江 大輔 他
8. 胸部原発悪性神経鞘腫に対し、化学療法が奏効した一例
信州大学医学部附属病院 信州がんセンター：妹尾 紀子 他

III 外科療法(11:10~11:50)

(座長) 棚橋 雅幸 (聖隷三方原病院 呼吸器センター外科)

9. 中葉肺癌術後肺内転移再発に対し化学療法後に右下葉切除を施行した1例
長野市民病院 呼吸器外科：境澤 隆夫 他
10. 肺癌術後の遷延性肺癆の危険因子
北信総合病院 呼吸器外科：小林 宣隆 他
11. 左上葉S6管状切除+肺動脈形成術にて左肺全摘を回避した低肺機能肺癌の1例
聖隷三方原病院 呼吸器センター外科：雪上 晴弘 他
12. 進行肺癌に合併した気胸症例の検討(外科症例を中心に)
名古屋第一赤十字病院 呼吸器外科：上野 陽史 他

ランチオンセミナー (12:00~13:00)

(座長) 小泉 知展 (信州大学 包括的がん治療学教室教授)

「進行非小細胞肺癌における血管新生阻害剤の使い方とポジショニング」

群馬大学 がん治療臨床開発学講座教授：解良 恭一

共催：日本イーライリリー株式会社

特別講演 (13:00~14:00)

(座長) 近藤 竜一 (まつもと医療センター中信松本病院)

「高リスク症例における周術期管理の諸問題—高齢者から肺移植症例まで」

藤田保健衛生大学医学部 呼吸器外科学講座教授：星川 康

IV 診断/稀な病態 (14:00~14:50)

(座長) 長谷 哲成 (名古屋大学大学院医学系研究科 呼吸器内科学講座)

13. Pancoast腫瘍として発症し診断に難渋した悪性リンパ腫の1例
藤田保健衛生大学 呼吸器内科学 I：渡邊 俊和 他
14. 肺癌術後断端部に発生した異物肉芽腫の1例
信州大学 放射線科：川上 聡 他
15. 術後に抗利尿ホルモン分泌異常症候群 (SIADH) を発症した肺腺癌の2例
愛知医科大学 呼吸器外科：山地 雅之 他
16. Trousseau 症候群による再発性脳梗塞が原因で死亡した肺腺癌の1例
信州大学医学部附属病院 呼吸器・感染症・アレルギー内科：市山 崇史 他
17. afatinibにより縮小を認めたPleomorphic carcinomaの1切除例
信州大学医学部 呼吸器外科：中村 大輔 他

V 稀な腫瘍 (14:50~15:40)

(座長) 濱中 一敏 (信州大学医学部 外科学第2 呼吸器外科)

18. 直腸癌肺転移と併存した ciliated muconodular papillary tumor の1切除例
名古屋大学 呼吸器外科：羽切 周平 他
19. 腸型肺腺癌 (Enteric adenocarcinoma) の1例
一宮市立市民病院 呼吸器内科：井上 祥 他
20. 肺野末梢に発生した Mucous Gland Adenoma の1例
静岡県立静岡がんセンター 呼吸器外科：水野 潔道 他
21. 肺 Clear cell sugar tumor の一例
諏訪赤十字病院 呼吸器外科：坂井 紘紀 他
22. メトトレキサート関連リンパ腫様肉芽腫症の1例
まつもと医療センター中信松本病院 呼吸器科：野沢 修平 他

閉会の辞 (15:40)