


第113回日本肺癌学会中部支部学術集会

Abstract of the Meeting of Chūbu Branch, The Japan Lung Cancer Society

会期：2018年9月8日(土)

会場：プラサ ヴェルデ3階

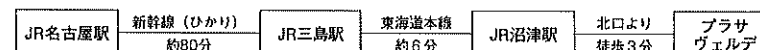
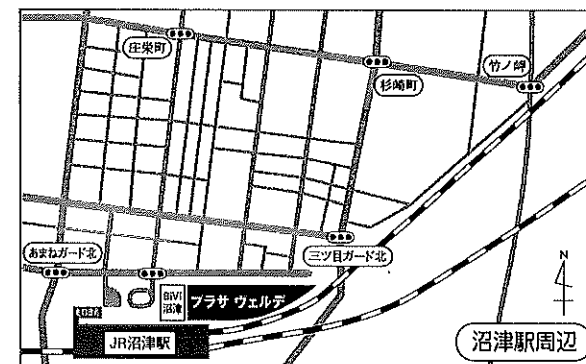
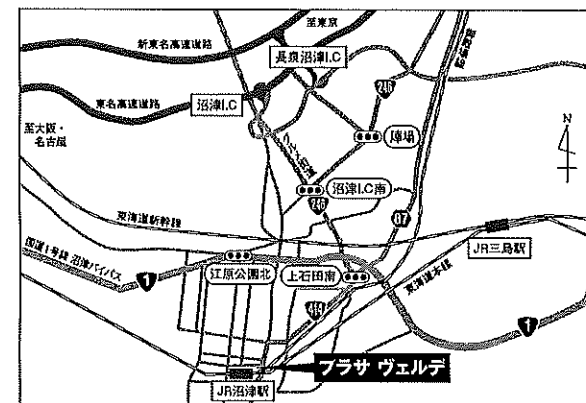
コンベンションホールB



日本肺癌学会中部支部

Chūbu Branch, The Japan Lung Cancer Society

— 会場および交通案内 —



〒410-0801 静岡県沼津市大手町1-1-4 TEL055-920-4100 (代表)

<http://www.plazaverde.jp/>

— お願い —

- 演説時間6分、討論4分(時間を厳守してください)
- PC発表(Windowsのみ)でプロジェクターは一台です。発表データをUSBフラッシュメモリにてご持参ください。
- 事務局で用意しますPCはWindows、アプリケーションはPowerPoint2010、2013、2016です。PowerPoint上での動画再生は可能ですが、音声には対応できません。スライド枚数の指定はございません。
- 雑誌「肺癌」掲載用の抄録原稿(演題名、発表者全員(筆頭・共同)の所属・氏名、抄録本文200~300字程度)とデータを当日スライド受付でご提出下さい。演題登録時と変更がない場合は提出不要です。
- 参加者は会場整理費1,000円をお納めください。
- ホームページアドレス <http://www.ccs-net.co.jp/>

第113回日本肺癌学会中部支部学術集会

2018年9月8日(土)

午前9時～

○会 場

プラサ ヴェルデ3階

コンベンションホールB

○評議員会場

プラサ ヴェルデ3階

302会議室

会長 高橋 利明

静岡県立静岡がんセンター 呼吸器内科

プログラム

開会の辞(9:00)

I その他(9:05~9:45)

(座長) 井坂 光宏(静岡県立静岡がんセンター 呼吸器外科)

1. 自然退縮を認めた進行肺扁平上皮がんの1例
静岡県立静岡がんセンター 呼吸器内科:宮脇 太一 他
2. 長期生存が得られた小細胞肺癌少数転移の1例
静岡県立静岡がんセンター 呼吸器内科:豆鞆 伸昭 他
3. 従来法で根治照射不能である局所進行非小細胞肺癌に対する高精度放射線治療成績
静岡県立静岡がんセンター 放射線・陽子線治療センター:原田 英幸 他
4. 当院で気道拡張術を行った悪性気道狭窄7症例
国際医療福祉大学熱海病院 呼吸器内科:延山 誠一 他

II 手術(9:45~10:25)

(座長) 大出 泰久(静岡県立静岡がんセンター 呼吸器外科)

5. 中間気管支管より直接B2が分枝した転位気管支に上葉肺静脈の走行異常を合併した肺癌の一切除例
静岡県立静岡がんセンター 呼吸器外科:小野 元嗣 他
6. 化学療法が奏効し完全切除が可能であった縦隔胚細胞性腫瘍(mixed germ cell tumor)の1例
聖隷三方原病院 呼吸器センター外科:土田 浩之 他
7. 大動脈・左鎖骨下動脈合併切除を施行した肺扁平上皮がんの一切除例
浜松医科大学 外科学第一講座:高梨 裕典 他
8. 右上下葉間分葉不全部に発症した肺癌の1例
愛知医科大学 呼吸器外科:田口瑠美子 他

III 肺癌と鑑別を要する疾患(10:25~11:05)

(座長) 小栗 鉄也

(名古屋市立大学大学院医学研究科 地域医療教育研究センター)

9. 自然縮小した硬化性肺胞上皮腫の1例
静岡県立静岡がんセンター 呼吸器外科:早川 貴光 他
10. 肺癌術後再発と鑑別を要し, IgG4関連疾患と診断された心膜結節の1例
名古屋市立大学大学院医学研究科 腫瘍・免疫外科学:小田 梨紗 他
11. 肺腺癌に対し全身化学療法中にリンパ節摘出生検で前立腺癌を診断した1例
NHO 三重中央医療センター 呼吸器内科:野村 綾香 他
12. 術前診断に苦慮した肺炎症性偽腫瘍の1例
名古屋大学 呼吸器外科:羽切 周平 他

IV 稀な疾患／稀な病態1 (11:05～11:45)

(座長) 延山 誠一 (国際医療福祉大学熱海病院 呼吸器内科)

13. 薄壁空洞内を充満して発育した肺多形癌の1例
大垣市民病院 呼吸器内科：坂本 岳 他
14. 急速な経過をたどった胸壁原発悪性巨細胞腫の1例
信州大学 呼吸器外科：小山 力 他
15. 肺良性転移性平滑筋腫症の1例
名古屋第一赤十字病院 呼吸器外科：市川 靖久 他
16. 胸腺MALTリンパ腫の2例
鈴鹿中央総合病院 呼吸器外科：武内祐史郎 他

評議員会 302会議室 (11:25～11:55)

ランチオンセミナー (12:00～12:45)

(座長) 長谷川 好規

(名古屋大学大学院医学系研究科 呼吸器内科学 教授)

「新たな時代を迎えたIV期非小細胞肺癌薬物療法」

和歌山県立医科大学 呼吸器内科・腫瘍内科 教授 山本 信之 先生

共催：大鵬薬品工業株式会社

総会 (12:50～13:00)

特別講演 (13:00～13:45)

(座長) 小栗 鉄也

(名古屋市立大学大学院医学研究科 地域医療教育研究センター 教授)

「NSCLC治療における免疫チェックポイント阻害剤の今と今後」

関西医科大学附属病院 呼吸器腫瘍内科 教授 倉田 宝保 先生

共催：アストラゼネカ株式会社

V 稀な疾患／稀な病態2 (13:45～14:25)

(座長) 小暮 啓人 (国立病院機構名古屋医療センター 呼吸器科)

17. 両側眼球突出を呈し腫瘍随伴症候群と診断した多形癌の1例
岐阜県総合医療センター 呼吸器内科：葛西佑太郎 他
18. 化学療法により視力改善を認めた脈絡膜転移肺腺がんの2例
国際医療福祉大学熱海病院 呼吸器内科：上斗米愛実 他
19. Lambert-Eaton症候群で初発しFDG-PET検査陰性であった肺小細胞癌の1例
藤田保健衛生大学 呼吸器内科学I：前田 真吾 他
20. 気管支肺カルチノイドに対するエベロリムスの使用経験
愛知県がんセンター中央病院 呼吸器内科部：古田 裕美 他

VI 免疫チェックポイント阻害薬 (14:25~15:35)

(座長) 鈿持 広知 (静岡県立静岡がんセンター 呼吸器内科)

21. 当院におけるEGFR遺伝子変異陽性肺癌患者に対する免疫チェックポイント阻害薬の使用経験
三重大学病院 呼吸器内科：岡野 智仁 他
22. 当院における進行・再発非小細胞肺癌に対するNivolumabの著効例
国際医療福祉大学熱海病院 呼吸器内科：竹下友一郎 他
23. ニボルマブ投与後に副腎不全を生じた肺腺がんの1例
名古屋医療センター 呼吸器科：加藤 万結 他
24. ペムブロリズマブ投与後に免疫関連有害事象として難治性肺炎を発症した進行期肺腺がんの一例
名古屋大学医学部附属病院 呼吸器内科：米田 一樹 他
25. Pembrolizumabによる下垂体炎の2例
静岡県立総合病院 呼吸器内科：増田 寿寛 他
26. ニボルマブ治療中にACTH単独欠損症をきたした肺腺癌の1例
国立病院機構長良医療センター 呼吸器内科：大西 涼子 他
27. ペムブロリズマブ投与による甲状腺クリーゼと副腎クリーゼを合併した1例
名古屋市立大学病院 呼吸器・アレルギー内科：伊藤 圭馬 他

VII 分子標的薬 (15:35~16:25)

(座長) 村上 晴泰 (静岡県立静岡がんセンター 呼吸器内科)

28. Liquid biopsyが治療方針決定に有効であった肺腺癌の1例
名古屋市立西部医療センター 呼吸器内科：松波舞衣子 他
29. EGFR遺伝子変異欠失による耐性機序を呈したと考えられたEGFR遺伝子陽性肺腺癌の1例
愛知医科大学 呼吸器・アレルギー内科：加藤 俊夫 他
30. 発症後20年経過したALK融合遺伝子陽性肺癌の1例
三重大学医学部附属病院 呼吸器内科：樋口友里恵 他
31. ゲフィチニブが著効したT790M陽性肺腺癌の一例
国際医療福祉大学熱海病院 呼吸器内科：雨宮 卓正 他
32. クリゾチニブによる多彩な心毒性を来したROS1融合遺伝子陽性肺癌の1例
静岡県立静岡がんセンター 呼吸器内科：宮脇英里子 他

閉会の辞 (16:25)