

第114回日本肺癌学会中部支部学術集会

Abstract of the Meeting of Chūbu Branch, The Japan Lung Cancer Society

会期：2019年2月9日(土)

会場：藤田医科大学

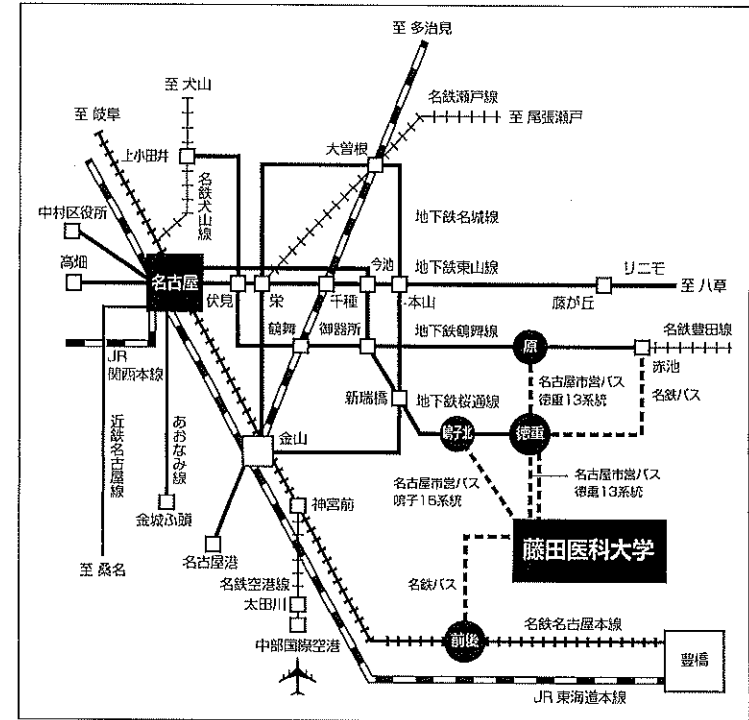
大学2号館 7階 701講義室



日本肺癌学会中部支部

Chūbu Branch, The Japan Lung Cancer Society

— 交通案内 —



〒470-1192 愛知県豊明市掛町田楽ケ窪1番地98 TEL0562-93-2111 (代表)

●交通機関 最寄り駅は、名鉄名古屋本線「前後駅」および名古屋市営地下鉄桜通線「徳重駅」です。

○名鉄 前後駅から

・名鉄バスのりば①から「藤田医科大学病院」行き、
または「赤池駅（藤田医科大学病院・地下鉄徳重経由）」行きにご乗車ください。

○名古屋市営地下鉄 各駅から

・桜通線「徳重」駅から、名古屋市営バス「徳重13系統」または名鉄バスで16分

・桜通線「鳴子北」駅から、名古屋市営バス「鳴子16系統」で26分

・鶴舞線「原」駅から、名古屋市営バス「徳重13系統」で33分

・鶴舞線「赤池」駅から、名鉄バスで38分

○お願い：無料駐車場は特にご用意しておりませんので公共交通機関をご利用下さい。

— お願い —

○演説時間6分、討論4分（時間を厳守してください）

○PC発表（Windowsのみ）でプロジェクターは一台です。発表データをUSBフラッシュメモリにご持参ください。

○事務局で用意しますPCはWindows、アプリケーションはPowerPointです。発表データは、Windows版PowerPoint(2016)で作成してください。PowerPoint上での動画再生は可能ですが、音声には対応できません。スライド枚数の指定はございません。

○雑誌「肺癌」掲載用の抄録原稿（演題名、発表者全員（筆頭・共同）の所属・氏名、抄録本文200～300字程度）とデータを当日スライド受付でご提出下さい。演題登録時と変更がない場合は提出不要です。

○参加者は会場整理費1,000円をお納めください。

○ホームページアドレス <http://www.ccs-net.co.jp/>

第114回日本肺癌学会中部支部学術集会

2019年2月9日(土)

午前9時25分～

○会 場

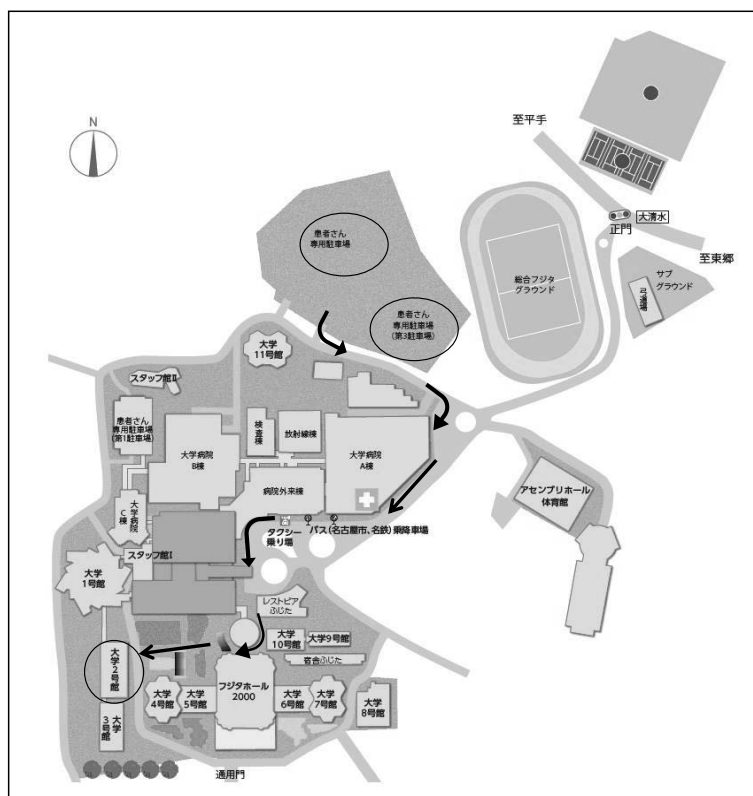
藤田医科大学

大学2号館 7階 701講義室

○評議員会場

藤田医科大学

大学2号館 8階 810講義室



会長 今泉 和良

藤田医科大学 呼吸器内科学 I 講座

プログラム

開会の辞(9:25)

I 外科手術(9:30~10:10)

(座長) 横田 圭右(名古屋市立大学大学院医学研究科 腫瘍・免疫外科学)

1. 左上肺静脈共通幹を切離し、肺静脈吻合を要した左上葉肺癌の1切除例
藤田医科大学 呼吸器外科：川上 徹 他
2. 先天性肺気道奇形の3切除例
藤田医科大学 呼吸器外科：石沢 久遠 他
3. 若年者肺癌手術例の検討
名古屋大学 呼吸器外科：伊藤 俊成 他
4. 完全切除し得たSMARCA4-Deficient thoracic sarcomaの1例
愛知県がんセンター中央病院 呼吸器外科：仲西 慶太 他

II 診断(10:10~10:50)

(座長) 中畑 征史(名古屋医療センター 呼吸器科・臨床腫瘍科)

5. Cryobiopsyが診断に有効であったinvasive mucinous adenocarcinomaの1例
藤田医科大学 呼吸器内科学I講座：池田 安紀 他
6. 胸部CTにて特異な画像所見を呈した類基底細胞型扁平上皮癌の1例
大同病院 呼吸器内科：岡山未奈実 他
7. 局所麻酔下胸腔鏡にて確定診断した胸膜病変を伴った悪性リンパ腫の1例
浜松労災病院 呼吸器内科：野末 剛史 他
8. FDG-PET/CTの腫瘍代謝容積に基づいた肺腺癌の臨床病期診断の試み
名古屋大学 放射線科：岩野 信吾 他

III 他の腫瘍(10:50~11:40)

(座長) 島本 亮(三重大学医学部附属病院 呼吸器外科)

9. 高齢成人における前縦隔神経芽細胞腫の1切除例
静岡県立静岡がんセンター 呼吸器外科：小野 元嗣 他
10. 肺に発生した類上皮血管内皮腫の1例
名古屋市立大学大学院医学研究科 腫瘍・免疫外科学：渡邊 拓弥 他
11. 術後27年目に切除した腎癌肺転移の1例
名古屋第一赤十字病院 呼吸器外科：川角 佑太 他
12. 若年の粘表皮癌の1例
一宮市立市民病院 呼吸器科：山田 千晶 他
13. 右上葉肺癌の縦隔リンパ節転移を疑われた異所性胸腺腫
鈴鹿中央総合病院 呼吸器センター外科：西岡 駿 他

IV 肺癌稀な経過 (11:40~12:20)

(座長) 栃井 大輔 (藤田医科大学 呼吸器外科)

14. リンパ腫様肉芽腫症治療中に発生した原発性肺癌の1切除例
まつもと医療センター 呼吸器外科: 中村 大輔 他
15. 原発巣の自然縮小と肺門縦隔リンパ節の増大を認めた肺扁平上皮癌の1切除例
聖隷三方原病院 呼吸器センター外科: 上沼 康範 他
16. 術後8年で縦隔リンパ節、左眼脈絡膜、脳に転移を認めたStage I A期肺癌1手術例
三重大学医学部附属病院 呼吸器外科: 金田 真吏 他
17. 経過中に結節影の縮小傾向を認めた肺巨細胞癌の1例
半田市立半田病院 呼吸器内科: 伊吹 絢子 他

評議員会 8階 810講義室 (11:50~12:20)

ランチョンセミナー (12:30~13:15)

(座長) 今泉 和良 (藤田医科大学 呼吸器内科学 I 講座)

「がん関連血栓塞栓症の診断と治療」

島根大学医学部内科学講座 呼吸器・臨床腫瘍学 教授 磯部 威 先生

共催: 第一三共株式会社

総会 (13:20~13:30)

V 免疫療法1 (13:30~14:20)

(座長) 加藤 俊夫 (愛知医科大学 呼吸器・アレルギー内科)

18. Atezolizumabが奏効した肺大細胞神経内分泌癌の2例
J A 愛知厚生連 海南病院 呼吸器内科: 鈴木 悠斗 他
19. ニボルマブ再投与にて長期奏功を得た非小細胞肺癌の一例
名古屋市立大学病院 呼吸器・アレルギー内科: 伊藤 圭馬 他
20. 多発する転移巣に対しニボルマブが有効であった悪性胸膜中皮腫の一例
静岡県立総合病院 呼吸器内科: 中安 弘征 他
21. ニボルマブ不応肺腺がんに対し局所放射線治療後、逐次アテゾリズマブ療法が奏効した1例
名古屋医療センター 呼吸器内科: 石井有里加 他
22. 初回治療としてのPembrolizumabにおける効果とPD-L1発現の関連における検討
愛知県がんセンター中央病院 呼吸器内科: 大矢 由子 他

VI 免疫療法2 (14:20~15:20)

(座長) 山口 哲平 (愛知県がんセンター中央病院 呼吸器内科部)

23. 肺腺癌にてペンプロリズマブ治療中に大腸穿孔を来たした1例
国立病院機構長良医療センター 呼吸器内科:大西 涼子 他
24. ニボルマブ投与後に空洞化し咯血死した縦隔型肺癌の1例
社会医療法人宏潤会大同病院 呼吸器内科:馬淵 勇輝 他
25. Pembrolizumabによる薬剤性肝障害が疑われた1例
公立陶生病院 呼吸器・アレルギー疾患内科:佐藤 智則 他
26. ペンプロリズマブ投与後に多彩なirAEを認めた肺腺癌の1例
三重大学医学部附属病院 呼吸器内科:樋口友里恵 他
27. 免疫チェックポイント阻害薬による薬剤性脳症の2例
岐阜県立多治見病院 呼吸器内科:木村 隼大 他
28. PD-1阻害薬を投与した進行非小細胞肺癌患者の増悪形式の検討
静岡県立静岡がんセンター 呼吸器内科:宮脇 太一 他

VII 分子標的 (15:20~16:20)

(座長) 森瀬 昌宏 (名古屋大学医学部附属病院 呼吸器内科)

29. ダブラフェニブ、トラメチニブによる肺障害、心筋障害を生じた悪性黒色腫の1例
三重大学病院 呼吸器内科:岡野 智仁 他
30. ダブラフェニブ、トラメチニブにより救命できたBRAF 遺伝子変異陽性肺癌の1例
愛知医科大学 呼吸器・アレルギー内科:田中 博之 他
31. BRAF 陽性肉腫様肺癌の1例
名古屋大学医学部附属病院 呼吸器内科:松澤 令子 他
32. 縦隔肺腺癌に対しクリゾチニブ投与後に薬剤性肝障害を発症した1症例
藤田医科大学 呼吸器内科学II講座:吉田 隆純 他
33. アレクチニブ中止後も長期間完全奏効が得られた肺腺癌の1例
中部労災病院 呼吸器内科:松尾 正樹 他
34. アレクチニブ治療PD後再生検でI1171N変異検出後セリチニブを使用した1例
愛知県がんセンター中央病院 呼吸器内科部:山口 哲平 他

閉会の辞 (16:20)