

第115回日本肺癌学会中部支部学術集会

Abstract of the Meeting of Chūbu Branch, The Japan Lung Cancer Society

会期：2019年9月1日(日)

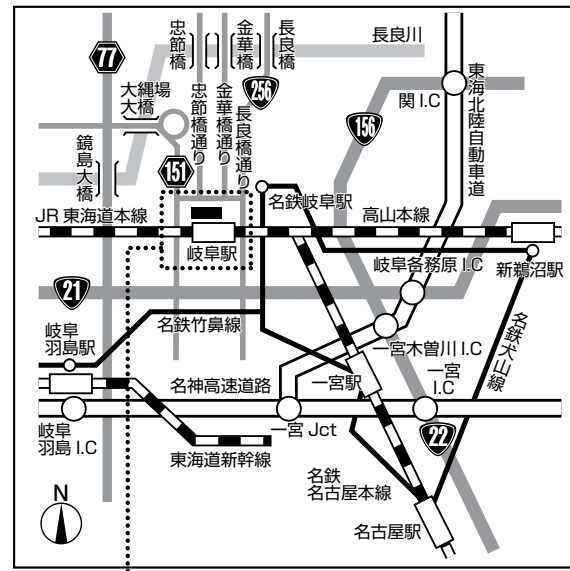
会場：じゅうろくプラザ
5階 大会議室



日本肺癌学会中部支部

Chūbu Branch, The Japan Lung Cancer Society

—— 会場および交通案内 ——



じゅうろくプラザ (岐阜市文化産業交流センター)

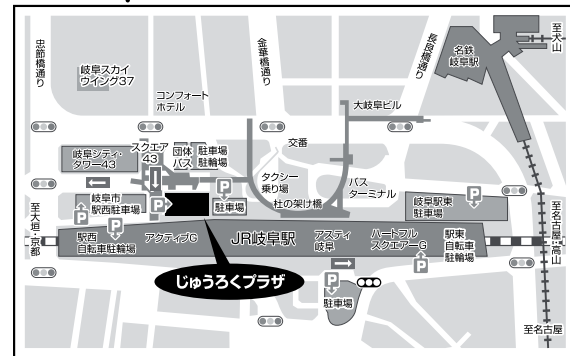
〒500-8856 岐阜市橋本町1丁目10番地11
 TEL: 058-262-0150 (代)
 ホームページアドレス <http://plaza-gifu.jp/>

◎交通のご案内

- JR岐阜駅隣接 徒歩約2分
 (JR岐阜駅2階改札よりアクティブGの中を通過してご来場ください)
- 名鉄岐阜駅より 徒歩約7分
- 岐阜各務原I.Cより 車 約15分
- 岐阜羽島I.Cより 車 約20分

◎駐車場のご案内

隣接する岐阜市駅西駐車場(有料)が便利です。



—— お 願 い ——

- 演説時間6分、討論4分(時間を厳守してください)
- PC発表(Windowsのみ)でプロジェクターは一台です。発表データをUSBフラッシュメモリにてご持参ください。
- 事務局で用意しますPCはWindows、アプリケーションはPowerPointです。PowerPoint上での動画再生は可能ですが、音声には対応できません。スライド枚数の指定はございません。
- 雑誌「肺癌」掲載用の抄録原稿(演題名、発表者全員(筆頭・共同)の所属・氏名、抄録本文200~300字程度)とデータを当日スライド受付でご提出下さい。演題登録時と変更がない場合は提出不要です。
- 参加者は会場整理費1,000円をお納めください。
- ホームページアドレス <http://www.ccs-net.co.jp/>

第115回日本肺癌学会中部支部学術集会

2019年9月1日(日)

午前9時25分～

○会 場

じゅうろくプラザ

5階 大会議室

○評議員会場

じゅうろくプラザ

5階 小会議室1

会長 大野 康

岐阜大学医学部 呼吸病態学

プログラム

開会の辞(9:25)

I 外科手術①(9:30~10:20)

(座長) 白橋 幸洋(岐阜大学 呼吸器外科)

1. 部分肺静脈還流異常を伴った肺癌の1切除例
名古屋第一赤十字病院 呼吸器外科:市川 靖久 他
2. 年者に発症したEGFR遺伝子変異陽性の扁平上皮癌の1例
愛知医科大学 呼吸器外科:秋山 崇 他
3. 20歳診断に苦慮した高分化胎児型腺癌の1切除例
名古屋大学 呼吸器外科:坪内 秀樹 他
4. 気胸を契機に発見された肺癌の1例
名古屋市立西部医療センター 呼吸器外科:森川 有里 他
5. 当院の原発性肺癌に対する、simple segmentectomyと
complex segmentectomyの手術成績
岐阜大学医学部附属病院 呼吸器センター 呼吸器外科:山本 裕崇 他

II 外科手術②(10:20~11:00)

(座長) 棚橋 雅幸(聖隷三方原病院 呼吸器外科)

6. 両側びまん性GGNを呈した多発肺癌の2例
静岡県立静岡がんセンター 呼吸器外科:松本 光善 他
7. 術前化学放射線療法が奏効し胸壁合併右上葉楔状切除で完全切除し得た
右Pancoast型肺癌の1例
聖隷三方原病院 呼吸器センター外科:土田 浩之 他
8. 多発肺MALTリンパ腫の1切除例
鈴鹿中央総合病院 呼吸器センター外科:青沼 可也 他
9. 肺動脈内膜肉腫に対して手術を施行した1例
岐阜市民病院 呼吸器外科・心臓血管外科:福島 恭啓 他

III 分子標的治療①(11:00~11:40)

(座長) 藤原 篤司(三重県立総合医療センター 呼吸器内科)

10. ALK陽性肺腺癌に対してlate lineのLorlatinibが奏功した1例
静岡県立総合病院 呼吸器内科:岸本祐太郎 他
11. Exon19del/L858R/T790M compound mutation陽性肺腺癌の一例
名古屋大学医学部附属病院 呼吸器内科:速井 俊策 他
12. Osimertinibのrechallengeが有効であった肺腺癌の一例
三重大学医学部附属病院 呼吸器内科:伊藤 稔之 他
13. 髄液検査で診断したEGFR陽性肺癌の1例
岐阜県総合医療センター 呼吸器内科:土田 晃将 他

IV 肺癌 稀な腫瘍 (11:40~12:30)

(座長) 後藤 康洋 (藤田医科大学 呼吸器内科学 I)

14. 関節リウマチに伴った間質性肺炎に合併した肺紡錘細胞癌の1例
浜松労災病院 呼吸器内科: 幸田 敬悟 他
15. 両下肢麻痺を契機に発見され集学的治療を行った多発脊椎転移合併肺腺癌の1例
三重大学医学部附属病院 呼吸器内科: 岡野 智仁 他
16. 左主気管支転移再発をきたした左上葉肺腺癌の1例
浜松医科大学 外科学第一講座: 小山 真 他
17. 初診時に重症呼吸不全を呈した浸潤性粘液産生腺癌の1例
藤田医科大学 呼吸器内科学 I: 森谷 遼馬 他
18. 肺野に多発斑状、粒状陰影を伴った右房原発血管肉腫の1例
岐阜大学 第二内科・呼吸器内科: 酒井 千鶴 他

評議員会 5階 小会議室1 (12:00~12:30)

ランチオンセミナー (12:35~13:20)

(座長) 澤 祥幸 (岐阜市民病院 がん診療局長)

「根治を目指すⅢ期非小細胞肺癌治療」

兵庫医科大学病院 呼吸器内科 特任准教授 横井 崇 先生

共催: アストラゼネカ株式会社

特別講演 (13:30~14:15)

(座長) 大野 康 (岐阜大学大学院医学系研究科 呼吸病態学 准教授)

「肺癌免疫療法の最新の話」

帝京大学医学部 内科学講座 腫瘍内科 教授 関 順彦 先生

共催: 中外製薬株式会社

総会 (14:20~14:30)

V 免疫療法 (14:30~15:20)

(座長) 大矢 由子 (愛知県がんセンター 呼吸器内科)

19. ペムブロリズマブによる髄膜炎の1例
国立病院機構名古屋医療センター 呼吸器内科: 都築 侑介 他
20. ペムブロリズマブ単剤療法の初回増悪例の検討
静岡県立静岡がんセンター 呼吸器内科: 児玉 裕章 他
21. Durvalumab 治療中に肺障害を発症した非小細胞肺癌の2例
名古屋市立西部医療センター 呼吸器内科: 河江 大輔 他
22. アテゾリズマブ投与後に一過性の胸水増加をきたした後に奏功を得たALK融合遺伝子陽性肺腺癌の一例
愛知県がんセンター 呼吸器内科部: 大矢 由子 他
23. タフィンラー®/メキニスト®投与中に横紋筋融解、DICを発症した肺腺癌の一例
大垣市民病院 呼吸器科: 谷村 真依 他

VI 分子標的治療② (15:20~16:10)

(座長) 都竹 晃文 (岐阜県総合医療センター 呼吸器内科)

24. ABCP療法が肝転移に対して良好な効果を示したEGFR遺伝子変異陽性肺腺癌の一例
三重大学医学部附属病院 呼吸器内科: 齋木 晴子 他
25. 脳腫瘍摘出術の回避が可能となったALK融合遺伝子変異陽性肺腺癌の1例
鈴鹿中央総合病院 呼吸器センター内科: 小久江友里恵 他
26. Gefitinib投与後にT790M遺伝子変異を認め、Osimertinibを投与した肺扁平上皮癌の1例
愛知医科大学 呼吸器・アレルギー内科: 深見 正弥 他
27. 特異的な腫瘍マーカーの上昇を認めなかったCombined small cell carcinoma一例
岐阜大学 第二内科・呼吸器内科: 岩井 正道 他
28. 原発不明縦隔リンパ節癌に対して化学放射線療法後に肺癌が発生した2例
国立病院機構長良医療センター 呼吸器内科: 大西 涼子 他

閉会の辞 (16:10)