

交通案内および会場案内図

第129回日本結核病学会東海地方学会
 第111回日本呼吸器学会東海地方学会
 第14回日本サルコイドーシス／肉芽腫性疾患学会中部支部会

社) 日本呼吸器学会 URL <http://www.jrs.or.jp>

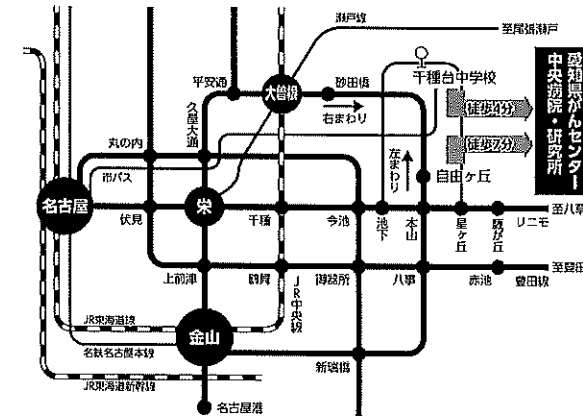
会 期 2017年5月27日(土) 午後12時より
 2017年5月28日(日) 午前9時30分より

会 場 愛知県がんセンター中央病院
 国際医学交流センター

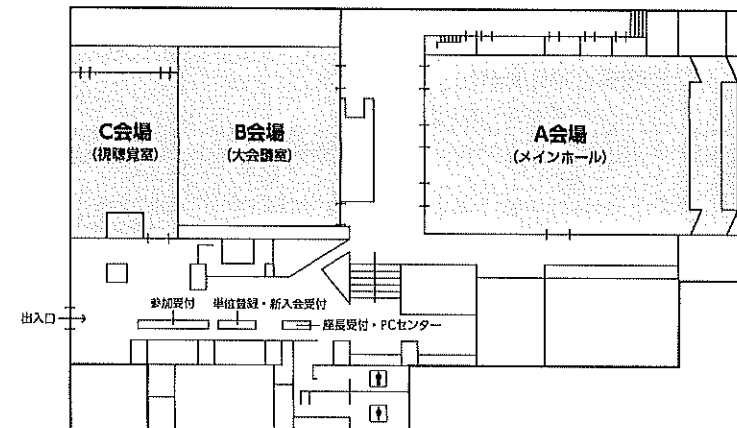
A会場 (メインホール)
 B会場 (大会議室)
 C会場 (視聴覚室)

会 長 樋田 豊明

〒464-8681 愛知県名古屋市千種区鹿子殿1-1
 愛知県がんセンター中央病院 呼吸器内科
 TEL: 052-762-6111(代表) FAX: 052-763-5233

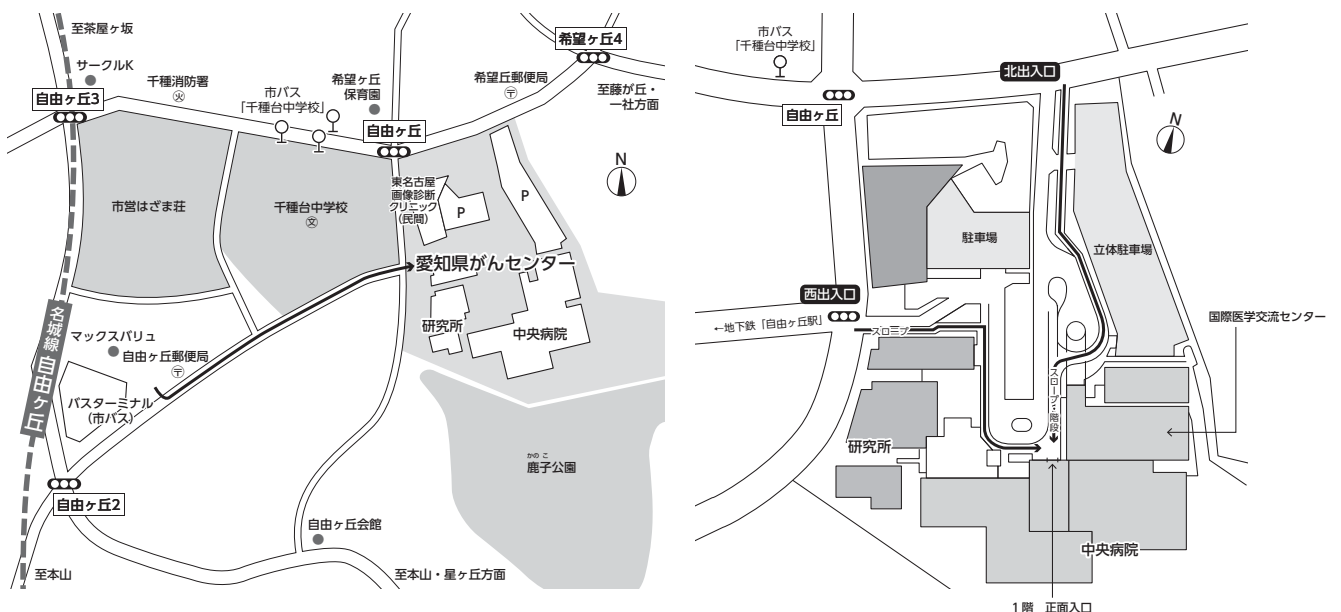


○地下鉄「自由ヶ丘」より徒歩7分
 ○市バス(基幹2)「千種台中学校」より徒歩4分
 ○公共交通機関をご利用下さい
 (駐車場は有料です)



お 願 い

- 1) 一般演題は発表時間6分、討論3分、時間厳守でお願いします。
- 2) 発表はすべてPCプレゼンテーションで、一面映写です。発表データはUSBメモリーにてご持参いただき、発表の30分前までにPCセンターで受付及び動作確認をしてください。(2日目朝は9時より受付開始します。)
- 3) **COI (利益相反) 申告対象者は、発表スライドの一枚目にCOI状態を開示してください。**
- 4) 動画は使用出来ません。また、スライド枚数の指定はございません。
- 5) 主催者側で用意するPCはWindows、アプリケーションはPowerPointです。
発表データは Windows 版 PowerPoint 2010 で作成してください。
データファイル名は「演題番号+氏名.pptx」としてください。
- 6) 一般演題座長の先生は、ご担当セッション20分前までにPCセンターにて受付をしてください。
- 7) 日本結核病学会誌に掲載希望の方は抄録原本(演題名、所属を含め200字以内)および、そのデータ(Wordファイル)をスライド受付時にご提出下さい。
- 8) 参加者は、参加費として3,000円(会場整理費2,000円+セミナー参加費1,000円)を納め、参加証(ネームカード)をお受け取り下さい。
サルコイドーシス学会のみの参加は無料です。
会場内では必ず参加証をお付け下さい。
- 9) 学生(院生は含まない)、研修医(医師国家試験取得後3年目まで)の参加費は無料です。
学生は身分証明書を提示して下さい。
- 10) 参加証は学会出席証、セミナー参加証となりますので大切に保管して下さい。尚、地方会会場でも単位登録が可能となりましたので**会員カード**をご持参ください。
- 11) プログラムは当日忘れずにご持参下さい。
- 12) 会場内は、すべて禁煙となりますので、ご理解・ご協力をお願いします。
- 13) ホームページアドレス <http://www.ccs-net.co.jp/>



日程表

5月27日 (土)

	A会場 メインホール	B会場 大会議室	C会場 視聴覚室
9:00			
10:00			
11:00			
12:00	12:00~12:15 開会の辞		
12:15	12:15~ 肺癌-1 SCLC 12:42 A-01~A-03	12:15~ 13:00 びまん性肺疾患 B-01~B-05	12:15~ 結核-1 12:51 C-01~C-04
13:00	12:42~ 肺癌-2 SCLC 13:18 A-04~A-07	13:00~ 薬剤性肺障害 13:27 B-06~B-08	12:51~ 非結核性抗酸菌症-1 13:27 C-05~C-08
14:00	13:18~ 肺癌-3 NSCLC 14:03 A-08~A-12	13:27~ 喘息、サルコイドーシス 14:12 B-09~B-13	13:27~ 非結核性抗酸菌症-2 13:54 C-09~C-11
15:00	14:03~ 肺癌-4 NSCLC 14:57 A-13~A-18	14:12~ 膠原病 14:39 B-14~B-16	13:54~ 肺炎 14:30 C-12~C-15
16:00	14:57~ 肺癌-5 EGFR, ALK, ROS1 15:33 A-19~A-22	14:39~ 過敏性肺臓炎、その他 15:24 B-17~B-21	14:30~ 放線菌、ニューモシスチス 15:06 C-16~C-19
17:00		15:30~ 女性医師支援シンポジウム 16:20	15:06~ 良性腫瘍 15:42 C-20~C-23
18:00		16:30~ イブニングセミナー1 17:30	
19:00		17:30~ イブニングセミナー2 18:30	

日程表

5月28日（日）

	A会場 メインホール	B会場 大会議室	C会場 視聴覚室
9:00			
10:00	9:30～ 10:15 第3世代EGFR-TKI、 T790M関連 A-23～A-27	9:30～ 10:06 結核-2 B-22～B-25	9:30～ 10:15 リンパ腫 C-24～C-28
11:00	10:15～ 10:51 免疫治療-1 A-28～A-31	10:06～ 10:33 膿瘍、膿胸 B-26～B-28	10:15～ 11:00 その他の腫瘍 C-29～C-33
12:00	10:51～ 11:18 免疫治療-2 A-32～A-34	10:33～ 11:09 真菌 B-29～B-32	
13:00	11:20～ 12:20 結核教育講演		
14:00	12:30～ 13:30 ランチョンセミナー	12:30～ 13:30 代議員会	
15:00	13:35～ 14:00 総会		
16:00	14:00～ 15:00 特別講演		
17:00	15:00～ 15:54 悪性腫瘍 A-35～A-40	15:00～ 16:00 特別企画 胸部腫瘍性疾患における MDD	15:00～ 15:45 その他 C-34～C-38
18:00		16:00～16:05 閉会の挨拶	
19:00			



第111回日本呼吸器学会東海地方学会セミナー

5月27日（土）

会場 女性医師支援シンポジウム 「女性医師の働き方を考える」 15:30～16:20

座長：名古屋市立大学大学院医学研究科 呼吸器・免疫アレルギー内科学 前野 健 先生

講演1 仕事・育児、たのしいね

—私が一般病院で仕事を継続できる現状と今後の課題—

国立病院機構 東名古屋病院 血液・腫瘍内科 朴 智栄 先生

講演2 専門病院での仕事

—診療、研究、学会活動、資格取得—

愛知県がんセンター中央病院 呼吸器内科 大矢 由子 先生

会場 イブニングセミナー1 16:30～17:30

座長：トヨタ記念病院 呼吸器内科 部長 杉野 安輝 先生

「非扁平上皮癌におけるペメトレキセドの貢献」

兵庫医科大学 呼吸器内科 主任教授 木島 貴志 先生

共催：日本イーライリリー株式会社

会場 イブニングセミナー2 17:30～18:30

座長：藤田保健衛生大学医学部 呼吸器内科学I講座 臨床教授 近藤 征史 先生

「非小細胞肺癌2nd line治療の今後の展望」

帝京大学医学部内科学講座 腫瘍内科 病院教授 関 順彦 先生

共催：小野薬品工業株式会社／ブリストル・マイヤーズ スクイブ株式会社

5月28日(日)

A会場 結核教育講演 11:20~12:20

座長：国立病院機構 東名古屋病院 呼吸器内科 中川 拓 先生

「肺結核症の病理」

埼玉県立循環器・呼吸器病センター 病理診断科 河端 美則 先生

A会場 ランチョンセミナー 12:30~13:30

座長：愛知県がんセンター中央病院 外来部長 堀尾 芳嗣 先生

「EGFR陽性肺癌における薬剤耐性の克服の現状と課題」

久留米大学医学部 内科学講座 講師 東 公一 先生

共催：アストラゼネカ株式会社

A会場 特別講演 14:00~15:00

座長：愛知県がんセンター中央病院 呼吸器内科 樋田 豊明 先生

「肺がんにおける新しいCAP/IASLC/AMP遺伝子テストガイドライン」

愛知県がんセンター中央病院 遺伝子病理診断部 谷田部 恭 先生

B会場 特別企画 15:00~16:00

座長：愛知県がんセンター中央病院 呼吸器内科 清水 淳市 先生

「胸部腫瘍性疾患におけるmultidisciplinary discussion (MDD)」

病理解説 愛知県がんセンター中央病院 遺伝子病理診断部 谷田部 恭 先生

画像解説 名古屋市立西部医療センター 放射線診断科 原 眞咲 先生

1. 前縦隔腫瘍に肺野すりガラス状陰影を伴った1例
2. 耳下腺MALTリンパ腫の術後、右上葉に緩徐増大傾向を示す結節が出現した1例

第129回日本結核病学会東海地方学会
第111回日本呼吸器学会東海地方学会 一 般 演 題
第14回日本サルコイドーシス/肉芽腫性疾患学会中部支部会

A会場

第1日目(5月27日 土曜日)

(研修医アワード対象の演題番号には*が付いています)

12:15-12:42

肺癌-1 SCLC

座長 名古屋市立大学大学院医学研究科 呼吸器・免疫アレルギー内科学 福田 悟史

- *A-01 Lambert-Eaton症候群が先行発症した小細胞肺癌の1例
磐田市立総合病院 呼吸器内科 町田 健太 他
- A-02 Lambert-Eaton筋無力症候群を合併した小細胞肺癌の1例
公立陶生病院 呼吸器・アレルギー疾患内科 後藤 洋輔 他
- A-03 腫瘍崩壊に伴うSIADHに対してトルバプタンが有効であった小細胞肺癌の1例
藤枝市立総合病院 呼吸器内科 宮下 晃一 他

12:42-13:18

肺癌-2 SCLC 座長 松阪市民病院 呼吸器センター 西井 洋一

- A-04 経気管支肺生検にて肺腺癌と診断されたが術後組織診断で混合型小細胞肺癌と判明した1例
市立四日市病院 呼吸器内科 増田 達也 他
- A-05 虹彩転移を認めた小細胞肺癌の一例
社会医療法人 宏潤会 大同病院 呼吸器内科 平田 雄也 他
- A-06 末梢血液の目視が診断に有用であった肺動脈腫瘍塞栓症の1例
豊橋市民病院 呼吸器・アレルギー内科 大館 満 他
- *A-07 自然退縮した小細胞肺癌の1例
半田市立半田病院 呼吸器科内科 小池 剛 他

13:18-14:03

肺癌-3 NSCLC 座長 愛知県がんセンター愛知病院 呼吸器内科 近藤 千晶

- A-08 間質性肺炎に合併した浸潤性粘液腺癌の1例
藤枝市立総合病院 呼吸器内科 持塚 康孝 他
- *A-09 強皮症に合併した肺腺癌の1例
刈谷豊田総合病院 呼吸器・アレルギー内科 中島 国也 他
- *A-10 両肺野浸潤影・斑状すりガラス影でbroncolectaを呈した肺腺癌の1例
公立陶生病院 呼吸器・アレルギー疾患内科 佐藤 智則 他
- A-11 肺腺癌による乳び腹水に対しリンパ管造影が有効であった1例
中東遠総合医療センター 呼吸器内科 牧野 靖 他
- *A-12 腸型肺腺癌の1例
刈谷豊田総合病院 呼吸器・アレルギー内科 藤浦 悠希 他

14:03-14:57

肺癌-4 NSCLC 座長 岐阜市民病院 呼吸器・腫瘍内科 石黒 崇

- A-13 無治療で陰影の自然縮小を認めた原発性肺癌6例の検討
愛知県がんセンター中央病院 呼吸器外科 有村 隆明 他
- *A-14 肺原発hepatoid adenocarcinomaの一例
聖隷浜松病院 呼吸器内科 小柳 悠 他
- *A-15 粘液産性嚢胞性卵巣腫瘍の遅発性肺転移との鑑別を要した粘液産生性原発性肺腺癌の1例
藤田保健衛生大学 呼吸器内科学I 井上 敬浩 他
- *A-16 放射線化学療法後の合併症として弓部大動脈瘤を認めた肺扁平上皮癌の一例
公立陶生病院 呼吸器・アレルギー疾患内科 大井 肇 他
- A-17 放射線化学療法施行後に多面的に改善を得たCOPD合併肺扁平上皮癌の1例
公立陶生病院 呼吸器・アレルギー疾患内科 寺町 涼 他
- A-18 当院におけるドセタキセル/ラムシルマブ治療例におけるペグフィルグラスチムによる
一次予防症例の検討
松阪市民病院 呼吸器内科 伊藤健太郎 他

14:57-15:33

肺癌-5 EGFR、ALK、ROS1 座長 三重大学 呼吸器内科 中原 博紀

- *A-19 鞍上部転移に伴う下垂体機能低下症により副腎不全を呈した肺腺癌の1例
聖隷三方原病院 呼吸器センター 内科 金田 桂 他
- *A-20 肺癌が原因と考えられる紅皮症を呈しアファチニブ投与によって皮疹の改善を認めた
EGFR陽性(Ex21:L858R)肺腺癌の1例
松阪市民病院 呼吸器センター 荒井 南絵 他
- A-21 肺MAC症との鑑別が困難であったALK遺伝子転座陽性肺腺癌の1例
独立行政法人国立病院機構 東名古屋病院 呼吸器内科 林 悠太 他
- A-22 ROS1融合遺伝子陽性若年肺癌の一例
岐阜市民病院 呼吸器科・腫瘍内科 石黒 崇 他

B会場 第1日目(5月27日)

(研修医アワード対象の演題番号には*が付いています)

12:15-13:00

びまん性肺疾患 座長 大垣市民病院 呼吸器科 白木 晶

- B-01 胃癌手術前に発症した間質性肺炎を伴う皮膚筋炎の一例
藤田保健衛生大学病院 呼吸器内科学 I 前田 真吾 他
- *B-02 ECMO管理を要した外科的肺生検後の間質性肺炎急性増悪の一例
公立陶生病院 呼吸器・アレルギー疾患内科 森 裕太 他
- *B-03 ステロイド+免疫抑制療法が奏功した急性経過のcellular NSIPの1例
公立陶生病院 呼吸器・アレルギー疾患内科 鈴木 寛 他
- B-04 潰瘍性大腸炎に合併した間質性肺炎の一例
静岡県立総合病院 呼吸器内科 鈴木 貴人 他
- B-05 Nintedanib服用中に整形外科的手術が予定された特発性肺線維症の1例
三重大学医学部附属病院 呼吸器内科 藤本 源 他

13:00-13:27

薬剤性肺障害 座長 浜松医科大学 第2内科 鈴木 勇三

- B-06 柴胡加竜骨牡蛎湯による肺障害が疑われた一例
藤枝市立総合病院 呼吸器内科 大石 享平 他
- *B-07 BCG膀胱内注入療法による薬剤性肺障害の1例
刈谷豊田総合病院 呼吸器・アレルギー内科 平野 達也 他
- B-08 防水スプレー吸入による急性肺障害の一例
藤田保健衛生大学医学部 呼吸器内科II講座 横井 達佳 他

13:27-14:12

喘息、サルコイドーシス 座長 刈谷豊田総合病院 呼吸器内科 武田 直也

- *B-09 喘息との鑑別を要した喉頭軟化症の1例
静岡県立総合病院 呼吸器内科 田村可菜美 他
- *B-10 メポリズマブによりQOL改善を認めた喘息の一例
公立陶生病院 呼吸器アレルギー内科 平尾 高 他
- *B-11 抗IL-5抗体によりコントロール改善が得られた好酸球性多発血管炎性肉芽腫症の一例
松阪市民病院 呼吸器センター 齋木 晴子 他
- B-12 胸水貯留を伴ったサルコイドーシスの1例
静岡市立清水病院 呼吸器内科 芦澤 洋喜 他
- B-13 経過中に神経サルコイドーシスを発症した肺サルコイドーシスの1例
中京病院 呼吸器内科 加藤さや佳 他

14:12-14:39

膠原病 座長 聖隷浜松病院 呼吸器内科 橋本 大

- B-14 臓側胸膜に珪肺結節を認めたループス胸膜炎の1例
浜松労災病院 呼吸器内科 土屋 一夫 他
- B-15 血漿交換を施行した顕微鏡的多発血管炎(MPA)の1例
浜松医療センター 呼吸器内科 幸田 敬悟 他
- *B-16 ANCA関連血管炎に合併した肺胞出血に対してリツキシマブが奏効した1例
名古屋第一赤十字病院 呼吸器内科 町井 春花 他

14 : 39 - 15 : 24

過敏性肺臓炎、その他 座長 藤田保健衛生大学 呼吸器内科学 I 磯谷 澄都

- | | | |
|-------|---|---------|
| B-17 | 掃除機内の真菌が原因と考えられた過敏性肺臓炎の1例
大垣市民病院 呼吸器内科 | 堀 翔 他 |
| *B-18 | 加湿器による過敏性肺臓炎と診断した1例
名古屋掖済会病院 呼吸器科 | 岩間真由子 他 |
| B-19 | 右肺上葉切除で診断したIgG4関連肺疾患の1例
聖隷三方原病院 呼吸器センター外科 | 上沼 康範 他 |
| *B-20 | HTLV-1関連脊髄症に合併したHTLV-1関連気管支肺胞異常症の1例
刈谷豊田総合病院 呼吸器・アレルギー内科 | 永田明佳音 他 |
| B-21 | 治療反応性に乏しく不良な転移をとった抗ARS抗体症候群の1例
聖隷三方原病院 呼吸器センター内科 | 石原 寛之 他 |

C会場 第1日目（5月27日）

（研修医アワード対象の演題番号には*が付いています）

12：15－12：51

結核－1 座長 三重県立総合医療センター 呼吸器内科 藤原 篤司

- | | | |
|-------|--|---------|
| C-01 | 排菌前に診断、治療介入できた維持透析患者に発症した肺結核症の2例
中濃厚生病院 呼吸器内科 | 大須賀 健 他 |
| *C-02 | 肺結核治療後に甲状腺機能低下症を発症した1例
聖隷三方原病院 呼吸器センター 内科 | 松本 圭司 他 |
| C-03 | 悪性疾患との鑑別を要したリンパ節結核の1例
磐田市立総合病院 呼吸器内科 | 岸本祐太郎 他 |
| *C-04 | 癌性腹膜炎と鑑別を要した結核性腹膜炎の1例
静岡県立総合病院 呼吸器内科 | 遠藤 慶成 他 |

12：51－13：27

非結核性抗酸菌症－1 座長 トヨタ記念病院 呼吸器内科 木村 元宏

- | | | |
|-------|---|---------|
| C-05 | 抗IFN- γ 抗体陽性を示した播種性非結核性抗酸菌症の1例
順天堂大学医学部附属静岡病院 呼吸器内科 | 山田 朋子 他 |
| *C-06 | 膀胱癌治療中に発症した播種性BCG感染症の1例
浜松医科大学 呼吸器内科 | 村上有里奈 他 |
| *C-07 | 気胸で発症し慢性膿胸に至った非結核性抗酸菌症の1例
静岡県立総合病院 呼吸器内科 | 増田 寿寛 他 |
| C-08 | air bronchogramを伴う濃い浸潤影で発症した肺MAC症の1例
三重県立総合医療センター 呼吸器内科 | 児玉 秀治 他 |

13：27－13：54

非結核性抗酸菌症－2 座長 遠州病院 呼吸器内科 貝田 勇介

- | | | |
|-------|---|---------|
| *C-09 | 抗MAC抗体が陽性であったHot tub lungの1例
国立病院機構三重中央医療センター 呼吸器内科 | 西村 正 他 |
| C-10 | Mycobacterium.kyrorinenseによる肺感染症の1例
三重県立総合医療センター 呼吸器内科 | 寺島 俊和 他 |
| C-11 | 関節リウマチに伴う肺M. abscessus症の2例
名古屋大学大学院医学系研究科 呼吸器内科 | 磯部 好孝 他 |

13：54－14：30

肺炎 座長 愛知医科大学 呼吸器・アレルギー内科 田中 博之

- | | | |
|-------|---|---------|
| C-12 | 家庭内感染を起こしたヒトメタニューモウイルス肺炎の1例
愛知医科大学 呼吸器・アレルギー内科 | 米澤 利幸 他 |
| *C-13 | Pasteurella multocidaによる肺炎、菌血症の1例
三重県立総合医療センター 呼吸器内科 | 三羽 晃平 他 |
| *C-14 | トシリズマブ投与中の関節リウマチ患者に発症した侵襲性肺炎球菌性肺炎の1例
聖隷三方原病院 呼吸器センター内科 | 新堀 莉沙 他 |
| *C-15 | 重症肺炎を契機に診断された筋強直性ジストロフィーの1例
磐田市立総合病院 呼吸器内科 | 北原 佳泰 他 |

14:30-15:06

放線菌、ニューモシスチス 座長 磐田市立総合病院 呼吸器内科 右藤 智啓

- *C-16 肺悪性腫瘍との鑑別を要した肺放線菌症の1例
静岡市立静岡病院 呼吸器内科 甲斐翔太郎 他
- C-17 多発結節影を呈した播種性ノカルジア症の1例
静岡市立静岡病院 呼吸器内科 阿部 岳文 他
- C-18 強皮症に合併したニューモシスチス肺炎にエンドトキシン吸着療法が奏功した1例
藤枝市立総合病院 呼吸器内科 直井 兵伍 他
- *C-19 非典型的な画像所見を呈したニューモシスチス肺炎の1例
春日井市民病院 呼吸器科 伊東 友憲 他

15:06-15:42

良性腫瘍 座長 県立多治見病院 呼吸器内科 今井 直幸

- C-20 肺多形腺腫の1例
静岡済生会総合病院 呼吸器内科 古河 俊哉 他
- *C-21 Solitary Fibrous Tumorの1例
静岡県立総合病院 呼吸器内科 高橋 進悟 他
- C-22 主気管の気道狭窄を来した神経鞘腫に気管支鏡下電気焼灼術を施行した1例
医療法人清須呼吸器疾患研究会 はるひ呼吸器病院 小橋 保夫 他
- C-23 高周波スネアにより切除、診断しえた気管内過誤腫の1例
藤田保健衛生大学 呼吸器内科学I 相馬 智英 他

A会場 第2日目（5月28日 日曜日）

（研修医アワード対象の演題番号には*が付いています）

9：30-10：15

第3世代EGFR-TKI、T790M関連 座長 聖隷三方原病院 呼吸器内科 小澤 雄一

- *A-23 オシメルチニブが著効したEGFR遺伝子変異陽性肺腺癌、多発脳転移の一例
名古屋市立大学病院 呼吸器・アレルギー内科 伊藤 圭馬 他
- A-24 オシメルチニブが効果を示したde novo T790M L858R EGFR遺伝子変異陽性扁平上皮肺癌の一例
愛知県がんセンター中央病院 呼吸器内科 古田 裕美 他
- A-25 EGFR-TKI耐性後にT790M陽性扁平上皮癌へ組織転化した肺腺癌の1例
静岡赤十字病院 呼吸器内科 森田 雅子 他
- *A-26 Osimertinib投与に伴う骨髄抑制により治療継続に難渋した1例
松阪市民病院 呼吸器センター 古橋 一樹 他
- A-27 当院におけるEGFR-TKI耐性肺癌に対するliquid biopsyおよび気管支鏡下re-biopsyの現状
松阪市民病院 呼吸器センター 西井 洋一 他

10：15-10：51

免疫治療-1 座長 名古屋記念病院 呼吸器内科 宮崎 幹規

- A-28 腎細胞癌肺転移に対するNivolumab投与後、腫瘍周囲の著明な浸潤影を呈した薬剤性肺障害の1例
藤田保健衛生大学 呼吸器科内科学I 丹羽 義和 他
- A-29 ニボルマブ治療後のドセタキセル投与中に間質性肺炎を発症した肺腺癌の一例
愛知県がんセンター中央病院 呼吸器内科 香川 友祐 他
- *A-30 ニボルマブが有効であった肺多型癌の1例
名古屋大学 呼吸器内科 織田 海秀 他
- *A-31 Nivolumabによる薬剤性間質性肺炎が疑われた一例
大垣市民病院 呼吸器内科 藤原 慎二 他

10：51-11：18

免疫治療-2 座長 岐阜大学医学部附属病院 呼吸器内科 遠渡 純輝

- A-32 肺腺癌へのNivolumab投与中に認めた下垂体炎の1例
独立行政法人地域医療機能推進機構 中京病院 呼吸器内科 折中 雅美 他
- A-33 Nivolumab投与後に甲状腺機能障害を生じた肺扁平上皮癌の1例
国立病院機構天竜病院 呼吸器・アレルギー科 大場 久乃 他
- *A-34 22C3、28-8抗体を用いたPD-L1免疫染色を当院肺癌患者における発現率および臨床的特徴への後方視的検討
松阪市民病院 呼吸器センター 中村 祐基 他

15:00-15:54

悪性腫瘍 座長 名古屋市立大学大学院医学研究科 高度医療教育研究センター 高桑 修

- *A-35 局所麻酔下胸腔鏡生検にて、悪性胸膜中皮腫と診断した一例
中部ろうさい病院 呼吸器内科 錦見 弘子 他
- A-36 呼吸不全を来した縦隔セミノーマの1例
藤枝市立総合病院 呼吸器内科 望月 栄佑 他
- *A-37 甲状腺未分化癌の肺転移による続発性気胸の1例
浜松医科大学 内科学第二講座 呼吸器内科 杉山 未紗 他
- *A-38 EBUS-TBNAで診断し得た前立腺癌右肺門リンパ節転移の1例
トヨタ記念病院 統合診療科 加藤 真子 他
- *A-39 原発性肺癌との鑑別を要した皮膚原発悪性黒色腫多発転移の1例
トヨタ記念病院 統合診療科 高仲 舞 他
- A-40 鑑別診断に苦慮しながらも生前診断し得たpulmonary tumor thrombotic micro-angiopathy (PTTM)の1例
三重大学病院 呼吸器内科 高橋 佳紀 他

B会場 第2日目（5月28日）

（研修医アワード対象の演題番号には*が付いています）

9：30-10：06

結核-2 座長 大同病院 呼吸器内科 杓名 健雄

- B-22 腸結核による消化管穿孔で発見された肺結核の1例
大垣市民病院 呼吸器内科 野田 純也 他
- B-23 肺結核治療中に初期増悪がみられた一例
JA愛知厚生連豊田厚生病院 呼吸器内科・アレルギー科 牛嶋 太 他
- *B-24 当院における活動性結核でのT-SPOT with TCXとQFTの偽陰性率の比較検討
JA愛知厚生連 海南病院 呼吸器内科 鈴木 悠斗 他
- *B-25 結核性腹膜炎の1例
名古屋掖済会病院 呼吸器内科 森 美緒 他

10：06-10：33

膿瘍、膿胸 座長 名古屋市立東部医療センター 呼吸器内科 石原 明典

- B-26 傍脊柱膿瘍の一例
藤田保健衛生大学 呼吸器内科学 I 赤尾 謙 他
- B-27 肺膿瘍の経過中に咯血を契機に診断に至った肺動脈仮性動脈瘤の1例
藤田保健衛生大学 呼吸器内科学 I 渡邊 俊和 他
- B-28 瘵性胸水後にサルモネラ菌血症、膿胸を発症した1例
JA愛知厚生連豊田厚生病院 呼吸器内科・アレルギー科 佐藤 美佳 他

10：33-11：09

真菌 座長 藤田保健衛生大学 呼吸器内科学 I 林 正道

- B-29 気管支中心性肉芽腫像を呈した慢性進行性肺アスペルギルス症の1剖検例
独立行政法人 国立病院機構三重中央医療センター 呼吸器内科 岡野 智仁 他
- B-30 Aspergillus nigerを片側に認めた両側感染性肺嚢胞の1切除例
刈谷豊田総合病院 呼吸器外科 遠藤 克彦 他
- *B-31 肺癌との鑑別が困難であった肺クリプトコッカス症の1例
刈谷豊田総合病院 呼吸器・アレルギー内科 街道 達哉 他
- B-32 COPD急性増悪の経過中に咯血死し、剖検で慢性進行性肺アスペルギルス症の関与が疑われた1例
名古屋第二赤十字病院 呼吸器内科 川浪 匡史 他

C会場 第2日目（5月28日）

（研修医アワード対象の演題番号には*が付いています）

9：30-10：15

リンパ腫 座長 愛知県がんセンター中央病院 呼吸器内科 山口 哲平

- | | | |
|-------|---|---------|
| C-24 | Primary effusion lymphoma-like lymphomaの1例
静岡赤十字病院 呼吸器内科 | 一條甲子郎 他 |
| C-25 | メトトレキサート関連リンパ増殖性疾患の1例
NHO三重中央医療センター 呼吸器内科 | 内藤 雅大 他 |
| *C-26 | 経気管支肺生検を機に確定診断した血管内リンパ腫の1例
松阪市民病院 呼吸器センター | 鈴木 勇太 他 |
| C-27 | 原発性肺悪性リンパ腫の1例
岐阜赤十字病院 呼吸器内科 | 天野 裕樹 他 |
| *C-28 | 肺MALTリンパ腫の1例
刈谷豊田総合病院 呼吸器・アレルギー内科 | 浅野 元世 他 |

10：15-11：00

その他の腫瘍 座長 藤田保健衛生大学 呼吸器内科学 I 後藤 康洋

- | | | |
|-------|---|---------|
| C-29 | 肺病変で発見された慢性リンパ球性白血病の1例
磐田市立総合病院 呼吸器内科 | 深田 充輝 他 |
| *C-30 | Multicentric Castleman病の1例
浜松医科大学 第二内科 | 山本 拓也 他 |
| *C-31 | 多中心性キャスルマン病の1例
名古屋掖済会病院 呼吸器内科 | 糸魚川英之 他 |
| *C-32 | 右胸水貯留の精査によりtrue-Meigs症候群と診断した一例
磐田市立総合病院 呼吸器内科 | 平松 俊哉 他 |
| C-33 | 大量胸水を伴った大腸癌卵巣転移によるPseudo-Meigs'症候群の一例
静岡市立静岡病院 呼吸器内科 | 野末 剛史 他 |

15：00-15：45

その他 座長 国立病院機構三重中央医療センター 呼吸器科 内藤 雅大

- | | | |
|-------|---|---------|
| *C-34 | 経気管支鏡肺生検で診断した特発性びまん性肺骨形成症の一例
藤枝市立総合病院 呼吸器内科 | 周 翰鵬 他 |
| C-35 | 胸痛で発症した気管支動脈瘤破裂の1例
豊橋市民病院 呼吸器・アレルギー内科 | 飯島 淳司 他 |
| C-36 | 当院におけるびまん性胸膜肥厚の5例
旭労災病院 呼吸器科 | 横山多佳子 他 |
| *C-37 | 病理学的に診断された月経随伴性気胸の一例
名古屋第一赤十字病院 呼吸器内科 | 横山佑衣子 他 |
| *C-38 | 短時間で変化したすりガラス影の判断に吸気呼気のHRCTが有用であった一例
名古屋市立東部医療センター 呼吸器内科 | 森下 真圭 他 |

特別企画 B会場 5月28日(日) 15:00~16:00

胸部腫瘍性疾患におけるmultidisciplinary discussion (MDD)

座長 愛知県がんセンター中央病院 呼吸器内科 清水 淳市 先生

・病理解説

愛知県がんセンター中央病院 遺伝子病理診断部 谷田部 恭 先生

・画像解説

名古屋市立西部医療センター 放射線診断科 原 真咲 先生

1

・前縦隔腫瘍に肺野すりガラス状陰影を伴った1例

・症例は58歳、女性。PET-CT検診にて前縦隔腫瘍と、肺野のすりガラス状陰影を指摘され当院を紹介受診した。身長162cm、体重54kg、自覚症状はなかった。喫煙歴は1本/日×5年、53歳時にシェーグレン症候群と診断されている。造影CTでは前縦隔に5×2cmの腫瘤性病変を認め、比較的均一に軽度の造影効果を認めた。両肺野に斑状のすりガラス状陰影を伴っていた。診断、治療目的に縦隔腫瘍摘出術と右肺上葉部分切除を施行した。

2

・耳下腺MALTリンパ腫の術後、右上葉に緩徐増大傾向を示す結節が出現した1例

・症例は38歳、女性。耳下腺MALTリンパ腫にて26歳で右耳下腺腫瘍切除、28歳で左耳下腺腫瘍切除を受けている。経過観察CTにて右上葉に緩徐増大傾向のある結節を認め当科紹介となった。CTでは右上葉に18mmの結節を認め、PET-CTではSUVmax1.68の集積を認めた。喫煙歴なし。口渇、眼の乾燥感があり、シェーグレン症候群を指摘されている。CTガイド下肺生検では壊死組織のみであり、診断目的に右肺上葉部分切除を行った。