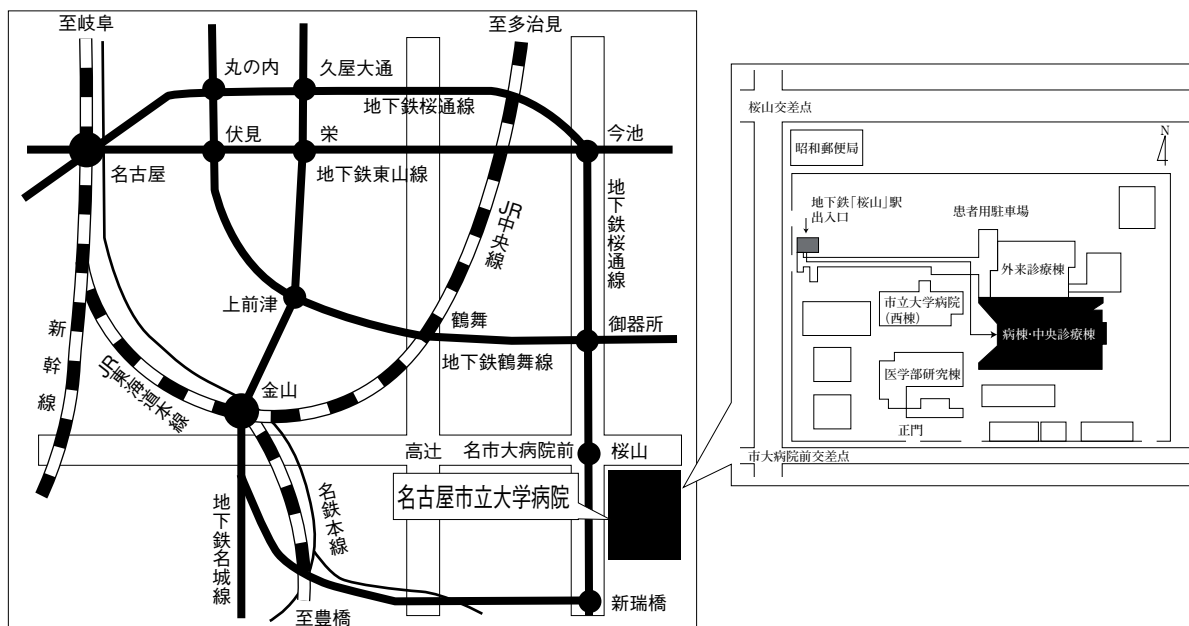


第48回 日本呼吸器内視鏡学会 中部支部会

日時：2014年12月6日(土)

会場：名古屋市立大学病院病棟・中央診療棟3F大ホール



〒467-8601 名古屋市瑞穂区瑞穂町字川澄1 TEL052-851-5511(代表)

●交通機関 地下鉄桜通線 桜山駅下車(3番出口)徒歩すぐ

お願い：駐車場は特にご用意しておりませんので公共交通機関をご利用下さい。

主催 日本呼吸器内視鏡学会 中部支部
会長 聖隷三方原病院 呼吸器センター外科 棚橋雅幸

〈参加者・演者・座長へのご案内〉

1. 参加費は2,000円です。日本呼吸器内視鏡学会中部支部会未入会の方はご入会下さい。
発表者、共同演者も含めて中部支部への会員登録が必要です。(初期研修医は除く)
2. 一般演題発表時間は6分、討論時間は4分といたします。
口頭発表時スライドのTOPにCOI開示をお願いします。
(詳しくは本会ホームページをご参照ください)
3. 座長の先生には担当セッションのレビューを5分をお願いします。
4. 優秀演題には「気管支鏡所見の読み」を贈呈いたします。
5. 発表方法はパソコン発表のみです。発表データはCD-RまたはUSBフラッシュメモリでご持参ください。MO, FD, CD-RW等での受付はいたしません。
事務局にてWindows, PowerPoint 2010 がインストールされたパソコンを用意いたします。
データは文字化けを防ぐため下記のフォントで作成されることをおすすめいたします。
日本語・・・MSゴシック, MSPゴシック, MS明朝, MSP明朝
英語・・・Century, Century Gothic
動画データを使用の場合はWindows Media Player 12 で再生可能なものに限ります。
動画データをリンクさせている場合は必ず元のデータも合わせてご持参ください。
発表時の進行をスムーズに行う為、発表データはできるだけ軽くされることをおすすめいたします。
6. Macを使用する場合は、ご自身のパソコンをご持参下さい。
また、ACアダプター、D-sub15ピンへの接続に変換が必要な場合は変換アダプターもご持参下さい。
7. 一般演題・パネルディスカッションとも本学会会誌「気管支学」に掲載されます。
印刷した抄録(演題・所属・氏名・本文400字以内)と、テキストファイルに変換したデータ(CD-RまたはUSBフラッシュメモリ)を発表データと併せてお持ち下さい。
メディアはその場で返却いたします。
8. 支部会の出席証明を致しますので参加証明書をご持参下さい。
まだお持ちでない方には新たに発行致します。
9. アトラス編集のため一般演題、パネルディスカッションともに発表データを保管させていただきます。
10. ホームページにおきまして、会場案内、プログラムを掲載しておりますのでご覧下さい。
ホームページアドレス：<http://www.ccs-net.co.jp/>

第48回日本呼吸器内視鏡学会中部支部会プログラム

11：00～11：50

幹事会（名古屋市立大学病院 病棟・中央診療棟4階 第1会議室）

12：00～12：05

開会の挨拶

12：05～15：05

一般演題

セッション1 画像所見（12：05～12：50）

座長：岐阜大学 呼吸器内科 遠渡 純輝

1. 気管支動脈塞栓術にて経時的变化が確認出来た気管支動脈蔓状血管腫の1例
愛知医科大学病院 呼吸器・アレルギー内科 田中 博之 他
2. 経年的に胸部CT画像所見を観察しえた気管支閉鎖症の1例
トヨタ記念病院 統合診療科 岡田亜希子 他
3. 気管気管支アミロイドーシスの1例
浜松医科大学 第二内科 河野 雅人 他
4. 両側胸水と粟粒影を認め、診断に難渋したサルコイドーシスの一例
聖隷三方原病院 呼吸器センター内科 倉橋 基祥 他

セッション2 EBUS-TBNA（12：50～13：35）

座長：愛知医科大学 呼吸器・アレルギー内科 横江 徳仁

5. EBUS-TBNAによるリンパ節生検が再発の診断に有用だった大腸癌の2例
名古屋市立大学病院 呼吸器・アレルギー・リウマチ内科 武田 典久 他
6. 腎癌肺門リンパ節転移に対するEBUS-TBNA
藤田保健衛生大学 呼吸器内科学I 峯澤 智之 他
7. 経気管支生検にて診断し得たびまん性大細胞型B細胞性リンパ腫（DLBCL）の1例
公立陶生病院 呼吸器・アレルギー疾患内科 戸井 之裕 他
8. EBUS-TBNAが有用であった胸膜中皮腫の一例
JCHO中京病院 呼吸器内科 山本 雅美 他

セッション3 腫瘍 (13:35~14:20)

座長：三重大学医学部附属病院 呼吸器内科 高木 健裕

9. 気管内播種を来した転移性乳癌の1例
静岡県立静岡がんセンター 藤原 拓海 他
10. 閉塞性肺炎で発症した腺様嚢胞癌の1例
国立病院機構長良医療センター 呼吸器内科 大西 涼子 他
11. APC (argon plasma coagulation) を併用し鉗子で摘除した気管支内カルチノイドの1例
岐阜赤十字病院 呼吸器科 澤田 昌浩 他
12. 気管支発生炎症性筋繊維芽細胞腫の1例
刈谷豊田総合病院 呼吸器外科 小田 梨紗 他

セッション4 気道狭窄・気管腫瘍 (14:20~15:05)

座長：聖隷三方原病院 呼吸器センター外科 雪上 晴弘

13. 鈍的外傷が原因と考えられた気管狭窄の1例
名古屋徳洲会総合病院 呼吸器外科 可児 久典
14. 気管内挿管後の抜管困難症に対して硬性鏡下Tチューブ留置を必要とした1例
トヨタ記念病院 呼吸器外科 横田 圭右 他
15. 肺癌に対する右上葉切術後の転移性気管腫瘍に対して胸骨正中切開気管管状切除術を施行した1例
聖隷三方原病院 呼吸器センター外科 藤野 智大 他
16. 保存的治療によって軽快した右肺上葉およびS6切除後中葉捻転の1例
名古屋市立大学 呼吸器外科 羽田 裕司 他

15:05~15:15

休憩

15:15~16:35

パネルディスカッション

司 会：棚橋 雅幸 (聖隷三方原病院 呼吸器センター外科)
討 論 者：丹羽 充 (浜松医科大学医学部附属病院 呼吸器内科)
奥村 隼也 (トヨタ記念病院 呼吸器科)
岡野 智仁 (三重中央医療センター 呼吸器内科)
傍島 卓也 (岐阜県総合医療センター 呼吸器内科)

症例提供施設：症例1 大垣市民病院 呼吸器内科
症例2 名古屋第二赤十字病院 呼吸器内科
症例3 刈谷豊田総合病院 呼吸器・アレルギー内科
症例4 国立病院機構名古屋医療センター 呼吸器科

16:35~

優秀演題賞表彰・閉会の挨拶

パネルディスカッション 15:15~16:35

司会：棚橋 雅幸（聖隷三方原病院 呼吸器センター外科）

症例提供

症例1 大垣市民病院 呼吸器内科

○堀 翔, 進藤 丈, 安藤 守秀,
安部 崇, 白木 晶, 中島 治典,
日比美智子, 狩野 裕久

症例2 名古屋第二赤十字病院 呼吸器内科

○柘植 彩花, 沓名 健雄, 清水 美帆,
川浪 匡史, 石原 明典, 岩木 舞,
若山 尚士, 小笠原智彦, 鈴木 雅之

症例3 刈谷豊田総合病院 呼吸器・アレルギー内科

○小川 真央, 岡 圭輔, 武田 直也,
柴田 寛史, 北川 弘祥, 松井 彰,
吉田 憲生, 加藤 聡之, 岩田 勝

症例4 国立病院機構名古屋医療センター 呼吸器科

○堀 和美, 伊勢 裕子, 村上 靖,
中畑 征史, 岡 さおり, 坪井 理恵,
小暮 啓人, 北川智余恵, 沖 昌英,
坂 英雄

名古屋第二赤十字病院 小児科, 呼吸器内科, 外科

水谷 優子, 小笠原智彦, 吉岡 洋

討論者：丹羽 充（浜松医科大学医学部附属病院 呼吸器内科）

奥村 隼也（トヨタ記念病院 呼吸器科）

岡野 智仁（三重中央医療センター 呼吸器内科）

傍島 卓也（岐阜県総合医療センター 呼吸器内科）