


# 第100回記念 日本肺癌学会中部支部会

Abstract of the Meeting of Chūbu Branch, The Japan Lung Cancer Society

会期：2012年2月18日(土)

会場：ウインクあいち 9階 902



日本肺癌学会中部支部

Chūbu Branch, The Japan Lung Cancer Society

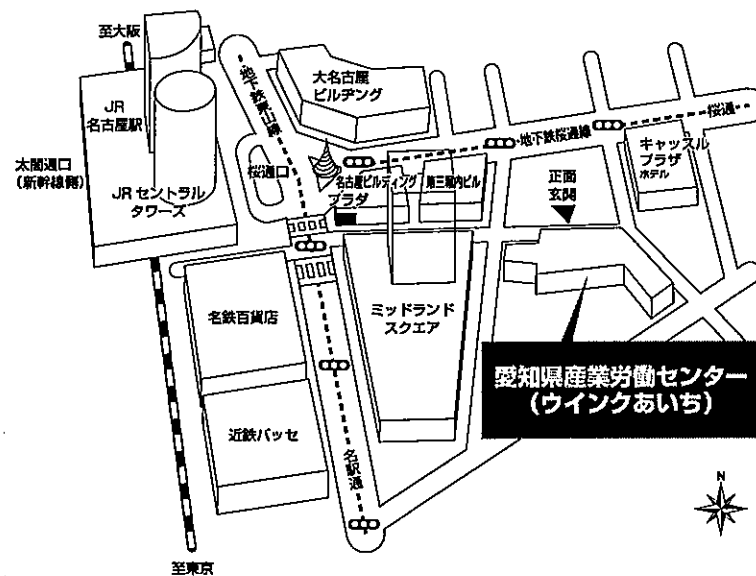
## 会場および交通案内

### ■交通機関のご案内

#### ●電車をご利用の場合

- ・(JR・地下鉄・名鉄・近鉄)名古屋駅より
- JR名古屋駅桜通口から、ミッドランドスクエア方面徒歩約5分

### ■会場周辺のご案内



## お願い

- 演説時間6分、討論4分(時間を厳守してください)
- パソコン発表(事務局で用意するPCはWindowsです)でプロジェクターは一台です。使用できるアプリケーションはPowerPointです。発表データはUSBフラッシュメモリーにてご持参ください。また、発表データはWindows版PowerPointで作成して下さい。PowerPoint上での動画再生は可能ですが、音声には対応できません。スライド枚数の指定はございません。
- 雑誌「肺癌」掲載用の抄録原稿(演題名、所属、氏名と抄録本文200字以内)とデータを当日会場でご提出下さい。
- 参加者は会場整理費1,000円をお納めください。
- ホームページアドレス <http://www.ccs-net.co.jp/>

# プログラム

## 開会の辞(9:55)

### I 肺癌1(10:00~11:00)

(座長) 木村 智樹(公立陶生病院 呼吸器・アレルギー内科)

- 異なるEGFR遺伝子変異を発現した多発肺癌の一例  
名古屋市立大学病院 腫瘍・免疫外科：横田 圭右 他
- ALK融合遺伝子の存在により15年目の再発と診断した肺腺癌の1例  
愛知県がんセンター中央病院 呼吸器外科：富沢 健二 他
- 肺多形癌8例の検討  
藤田保健衛生大学病院 呼吸器内科アレルギー科：森川紗也子 他
- 転移性骨格筋腫瘍を認めた肺扁平上皮癌の一例  
中部ろうさい病院 呼吸器内科：松下 明弘 他
- 原発性肺癌を合併した悪性胸膜中皮腫の1例  
名古屋第一赤十字病院 呼吸器外科：森 俊輔 他
- 肺腺癌に非ホジキンリンパ腫を合併した2例の検討  
J A 岐阜厚生連中濃厚生病院 呼吸器内科：大野善太郎 他

### II 肺癌2(11:00~11:50)

(座長) 小暮 啓人(国立病院機構名古屋医療センター 呼吸器科)

- 閉塞性黄疸で発症した肺がんの1例  
国立病院機構名古屋医療センター 呼吸器科：村上 靖 他
- 原発性肺癌に脾腫瘍を合併した重複癌の2症例  
愛知医科大学 呼吸器・アレルギー内科：西村 眞樹 他
- 小腸GISTを合併したEGFR遺伝子変異陽性非小細胞肺腺癌の一例  
信州大学医学部 内科学第一講座：和田 洋典 他
- 境界不明瞭なスリガラス陰影で発見された右下葉肺癌の1例  
刈谷豊田総合病院 呼吸器外科：立松 勉 他
- 器質化肺炎との鑑別が困難であった肺腺癌の1例  
伊那中央病院 呼吸器外科：関 千寿花 他

## ランチオンセミナー(12:00~12:50)

(座長) 久保 昭仁(愛知医科大学 呼吸器・アレルギー内科)

「Bevacizumabを安全にかつ有効に使用するために」  
独立行政法人国立病院機構四国がんセンター 化学療法科  
野上 尚之  
共催：中外製薬株式会社

評議員会 (12:00~12:50) (10階 1003)

特別講演 (13:00~13:50)

(座長) 羽生田 正行 (愛知医科大学 呼吸器外科)

「肺癌の組織分類と初期病変の生物学」

つくばヒト組織診断センター部長: 野口 雅之

記念講演 (14:00~14:40)

(座長) 長谷川 好規 (名古屋大学大学院医学系研究科 呼吸器内科)

記念講演 1 (14:00~14:20)

名古屋大学 名誉教授: 下方 薫

記念講演 2 (14:20~14:40)

愛知県がんセンター愛知病院 病院長: 陶山 元一

Ⅲ 治療1 (化学療法) (14:50~16:00)

(座長) 小泉 知展 (信州大学医学部附属病院 がん総合医療センター)

12. 胸膜病変を主体とした原発性肺腺癌に対してCBDCA + PTX + Bev療法が奏効した1症例  
小諸総合病院 内科: 井能 仁 他
13. CDDP + ALM + Bevが著効した肺腺癌の1例  
長野市民病院 呼吸器内科: 市山 崇史 他
14. 既治療非小細胞肺癌に対するS-1単剤化学療法の検討  
名古屋市立東部医療センター 呼吸器内科: 浅野 貴光 他
15. 超高齢者の原発性肺腺癌に対して分子生物学的治療法 (Gefitinibの投与) が有効であった1症例  
小諸総合病院 内科: 井能 仁 他
16. AMR治療抵抗性SCLCに対するCPT-11療法  
静岡県立静岡がんセンター 呼吸器内科: 坂口 才 他
17. プラチナre-challenge治療後再発小細胞肺癌に対するアムルピシン単剤療法の検討  
名古屋大学大学院医学系研究科 呼吸器内科学: 森瀬 昌宏 他
18. 静岡がんセンターにおいて化学放射線療法を行った限局型小細胞肺癌 (LD-SCLC) 67例の検討  
静岡県立静岡がんセンター 呼吸器内科: 親川 拓也 他

#### IV 治療2 (放射線・手術) (16:00~16:40)

(座長) 杉村 裕志 (藤田保健衛生大学 呼吸器外科)

19. 当院における定位放射線治療経験の遡及的検討  
聖隷三方原病院 放射線治療科：石原 武明 他
20. 肺癌と胸部大動脈瘤にそれぞれ手術が施行された3例  
静岡市立静岡病院 呼吸器外科：相澤 理人 他
21. 気管支と肺動脈を同時形成し、肺全摘を回避した右肺門部扁平上皮癌の1例  
聖隷三方原病院 呼吸器センター外科：羽田 裕司 他
22. 肺癌切除30年の変遷  
愛知県がんセンター中央病院 呼吸器外科：福井 高幸 他

#### V その他 (16:40~17:40)

(座長) 岩田 尚 (岐阜大学大学院 医学系研究科 高度先進外科学)

23. シェーグレン症候群に合併した孤立性肺アミロイドーシスの1例  
信州大学 呼吸器外科：三浦健太郎 他
24. inflammatory pseudotumor (IPT) のフォローに中に悪性転化を認めた1例  
名古屋第一赤十字病院 呼吸器内科：祖開 暁彦 他
25. 術後脳転移を来した肺原発悪性血管周皮腫／孤立性線維性腫瘍の1例  
名古屋大学 呼吸器外科：厚田 幸子 他
26. 局所麻酔下胸腔鏡検査を契機に診断された卵巣癌の一例  
小牧市民病院 呼吸器アレルギー科：清水 隆宏 他
27. 胚細胞腫瘍の1例  
大垣市民病院 呼吸器内科：武藤 義和 他
28. 硬化性血管腫の1例  
愛知医科大学メディカルクリニック：眞野まみこ 他

#### 閉 会 の 辞 (17:40)