


第103回日本肺癌学会中部支部会

Abstract of the Meeting of Chūbu Branch, The Japan Lung Cancer Society

会期：2013年9月28日(土)

会場：名古屋第一赤十字病院
内ヶ島講堂(東棟2階)



日本肺癌学会中部支部

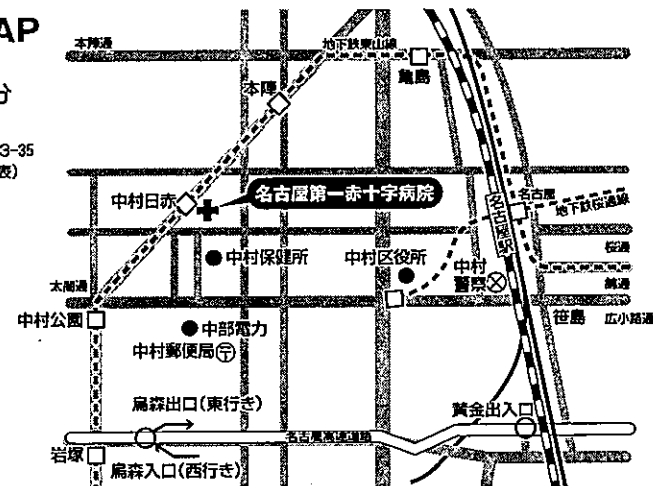Chūbu Branch, The Japan Lung Cancer Society

会場および交通案内

■病院周辺MAP

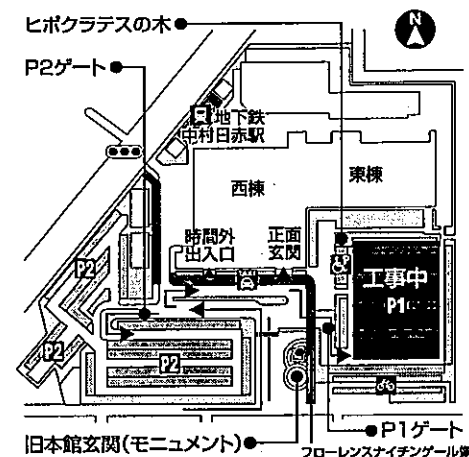
地下鉄東山線
名古屋駅乗車5分

〒453-8511
名古屋市中村区道下町3-35
TEL 052-481-5111(代表)



■病院敷地内MAP

※駐車場の割りなどはございません



お願い

- 演説時間6分、討論4分(時間を厳守してください)
- PC発表(Windowsのみ)でプロジェクターは一台です。発表データをUSBフラッシュメモリにてご持参ください。
- 事務局で用意しますPCはWindows、アプリケーションはPowerPointです。発表データは、Windows版PowerPoint2010で作成してください。PowerPoint上での動画再生は可能ですが、音声には対応できません。スライド枚数の指定はございません。
- 雑誌「肺癌」掲載用の抄録原稿(演題名、所属、氏名、抄録本文200字以内)とデータを当日スライド受付でご提出下さい。
- 参加者は会場整理費1,000円をお納めください。
- ホームページアドレス <http://www.ccs-net.co.jp/>

第103回日本肺癌学会中部支部会

2013年9月28日(土)

午前9時25分～

○会 場

名古屋第一赤十字病院

内ヶ島講堂(東棟2階)

○評議員会場

名古屋第一赤十字病院

会議室1・2(東棟2階)

会長 野村 史郎

名古屋第一赤十字病院 呼吸器内科

プログラム

開会の辞(9:25)

I 肺癌(9:30~10:10)

(座長) 青山 大輔(名古屋第一赤十字病院 呼吸器内科)

1. 抗癌剤治療後に結核を発症した陳旧性石灰化病巣を有する小細胞肺癌の1例
西部医療センター 呼吸器内科: 仙石 実鈴 他
2. 維持透析下で化学療法を行った小細胞肺癌の1例
浜松医科大学 呼吸器内科: 柄山 正人 他
3. 気腫性肺嚢胞壁に発生した肺扁平上皮癌の一例
名古屋市立東部医療センター 呼吸器内科: 鳥 由子 他
4. 化学療法後5年間無増悪を維持し再発した肺扁平上皮癌の1例
長野市民病院 呼吸器内科: 小坂 充 他

II リンパ腫(10:10~10:40)

(座長) 高橋 孝輔(愛知県がんセンター愛知病院 呼吸器内科)

5. 肺癌化学療法中に中枢神経原発悪性リンパ腫を合併した1例
信州大学医学部附属病院 呼吸器・感染症内科: 高野 大樹 他
6. MALTリンパ腫からの形質転換が疑われた
肺原発びまん性大細胞型B細胞性リンパ腫の1例
国立病院機構長良医療センター 呼吸器内科: 戸田 有紀 他
7. 肺原発MALTリンパ腫の1例
三重中央医療センター 呼吸器科: 岡野 智仁 他

III 手術(10:40~11:30)

(座長) 岡阪 敏樹(名古屋第一赤十字病院 呼吸器外科)

8. 気管形成術後肺転移をきたした腺様嚢胞癌の1例
NHO三重中央医療センター 呼吸器外科: 安達 勝利 他
9. 導入療法によりdown stageが得られ、double plastyによって中葉を温存した
肺門リンパ節転移を伴う右下葉肺癌の1例
聖隷三方原病院 呼吸器センター外科: 羽田 裕司 他
10. 巨大食道裂孔ヘルニアが併存した肺癌の1手術例
国立病院機構長良医療センター 呼吸器外科: 池田 政樹 他
11. 左肺全摘術を回避し、左肺下葉切除術および左肺舌区管状切除術を施行した
左肺下葉扁平上皮癌の1例
名古屋市立大学 呼吸器外科: 森山 悟 他
12. CPAM4型の1手術例
名古屋第一赤十字病院 呼吸器外科: 門松 由佳 他

IV 中皮腫・胸腺 (11:30~12:10)

(座長) 村松 秀樹 (愛知県厚生連海南病院 呼吸器内科)

13. 限局性悪性胸膜中皮腫の1切除例
三重大学 呼吸器外科：島本 亮 他
14. 自然退縮を来した胸腺癌の1例
名古屋大学 呼吸器外科：山谷 千尋 他
15. 術前導入陽子線治療後に切除した巨大胸腺腫の1例
静岡県立静岡がんセンター 呼吸器外科：永田 仁 他
16. 胸腺腫瘍に対してGEM+カペシタビン (GX) 併用療法を行った3例
愛知医科大学病院 呼吸器・アレルギー内科：濱中 理恵 他

ランチオンセミナー (12:10~13:10)

(座長) 横山 俊彦 (名古屋第一赤十字病院 呼吸器内科)

「低線量CT肺癌検診の現状と2012年肺癌診療ガイドラインに

おける分子標的治療の位置づけ」

栃木県立がんセンター副病院長 呼吸器内科：森 清志

共催：アストラゼネカ株式会社

評議員会 (12:10~13:10) 会議室1・2

総 会 (13:10~13:25)

特別講演 (13:30~14:30)

(座長) 野村 史郎 (名古屋第一赤十字病院 呼吸器内科)

「肺がんのロボット支援手術」

藤田保健衛生大学 呼吸器外科：須田 隆

V 稀有症例 (14:35~15:15)

(座長) 上村 剛大 (名古屋市立大学病院 呼吸器内科)

17. 肺腺癌術後化学療法中に右心室転移を合併し心不全を発症した1例
静岡がんセンター 呼吸器内科：親川 拓也 他
18. 髄膜腫肺転移の1切除例
名古屋大学 呼吸器外科：加藤 毅人 他
19. ベバシズマブ治療前後で転移性骨腫瘍の骨シンチ所見に変化を認めた肺腺癌の1例
名古屋市立大学病院 呼吸器内科：岡野 将典 他
20. 術後18年を経て気管支鏡にて診断された甲状腺乳頭癌肺転移の1例
藤田保健衛生大学 呼吸器内科・アレルギー科：堀口 智也 他

VI 肺癌・治療 (15:15~15:45)

(座長) 清水 淳市 (愛知県がんセンター中央病院 呼吸器内科)

21. 左肺癌術後縦隔リンパ節腫大に対してEBUS-TBNAで診断後、縦隔鏡下摘出術を行った1例
刈谷豊田総合病院 呼吸器外科：坂根 理司 他
22. 高度の呼吸不全と全肺野にわたる粒状影で発症しEGFR-TKIが奏功したEGFR遺伝子陰性肺腺癌の1例
静岡県立総合病院 呼吸器内科：秋田 剛史 他
23. 当院におけるEGFR-TKI長期内服継続症例の検討
大垣市民病院 呼吸器内科：武藤 義和 他

VII 診断・検査 (15:45~16:25)

(座長) 朴 将哲 (愛知県がんセンター中央病院 呼吸器内科)

24. CTガイド下肺生検後に乳腺にimplantationし腋窩リンパ節転移した肺腺癌の1例
愛知県がんセンター 呼吸器外科：千葉 真人 他
25. 肺癌との鑑別が困難であった肺膿瘍の1例
三重県立総合医療センター 呼吸器外科：庄村 心 他
26. 超音波ガイド下胸部腫瘍生検の検討
社会保険中京病院 呼吸器科：福島 曜
27. 末梢小型肺癌における術後予後予測
名古屋大学医学部附属病院 放射線科：岸本真理子 他

閉会の辞 (16:25)