第108回日本肺癌学会中部支部学術集会

Abstract of the Meeting of Chūbu Branch, The Japan Lung Cancer Society

会期：2016年２月13日（土）

会場：アクトシティ浜松コングレスセンター

５階　52-54会議室

日本肺癌学会中部支部

Chūbu Branch, The Japan Lung Cancer Society

―― 会場および交通案内 ――

東名高速：
浜松I.C、浜松西I.Cより約30分
新 幹 線：
名古屋より浜松駅まで
ひかり約35分、こだま約50分

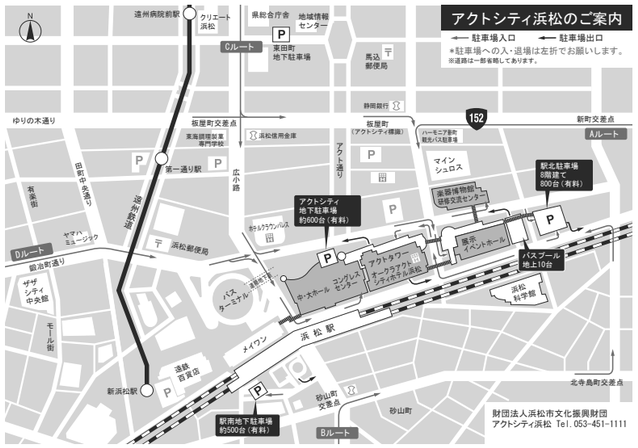

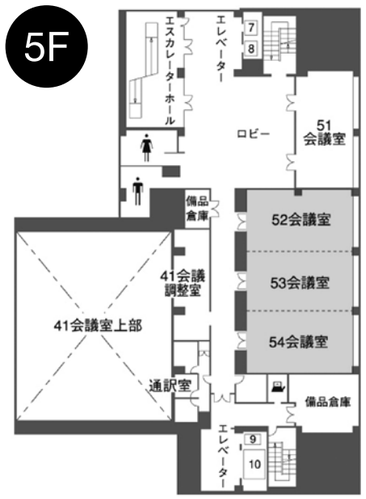

アクトシティ浜松コングレスセンター

〒430-7790　静岡県浜松市中区板屋町111-1　TEL 053-451-1111（代表）
ホームページアドレス　http://www.actcity.jp/

―― お 願 い ――

○演説時間６分、討論４分（時間を厳守してください）
○PC発表（Windowsのみ）でプロジェクターは一台です。発表データをUSBフラッシュメモリにてご持参ください。
○事務局で用意しますPCはWindows、アプリケーションはPowerPointです。発表データは、Windows版PowerPoint2010で作成してください。PowerPoint上での動画再生は可能ですが、音声には対応できません。スライド枚数の指定はございません。
○雑誌「肺癌」掲載用の抄録原稿（演題名、所属、氏名、抄録本文200字以内）とデータを当日スライド受付でご提出下さい。
○参加者は会場整理費1,000円をお納めください。
○ホームページアドレス　http://www.ccs-net.co.jp/

第108回日本肺癌学会中部支部学術集会

2016年２月13日（土）

午前10時15分～

〇会　　場

アクトシティ浜松コングレスセンター

５Ｆ　52-54会議室

会長　笠松　紀雄

浜松医療センター　呼吸器内科

プ　ロ　グ　ラ　ム

開　会　の　辞（10：15～10：20）

Ⅰ　縦隔・胸膜・リンパ腫（10：20～11：10）

（座長）　奥田　勝裕（名古屋市立大学大学院医学研究科　腫瘍・免疫外科学）

1．胸腺腫を合併した縦隔成熟嚢胞性奇形腫の１例
　名古屋市立大学大学院医学研究科　腫瘍・免疫外科学：奥田　勝裕　他

2．SIADHを発症した悪性胸膜中皮腫の一例
　名古屋大学医学部附属病院　呼吸器内科学：宮沢亜矢子　他

3．Trapped lungに対する胸膜胼胝切除術によって診断された胸膜中皮腫の１例
　愛知医科大学 呼吸器・アレルギー内科：横江　徳仁　他

4．肺多発結節影と両側副腎腫瘤を呈したメトトレキサート関連リンパ増殖性疾患の１例
　浜松労災病院　呼吸器内科：神谷　陽輔　他

5．胸水貯留で発見されたsmall lymphocytic lymphomaの１例
　国立病院機構長良医療センター　呼吸器内科：大西　涼子　他

Ⅱ　化学療法①（11：10～11：50）

（座長）　乾　直輝（浜松医科大学　第二内科）

6．アファチニブが著効したPS不良EGFR遺伝子変異陽性肺腺癌の１例
　聖隷三方原病院　呼吸器センター内科：小谷内敬史　他

7．当院でEGFR－TKI投与中止後にDisease flareを発症した４例
　浜松医療センター　呼吸器内科：田中　和樹　他

8．肺化膿症が疑われたが、その後EGFR exon 19欠失とT790M変異が同時に検出された肺腺癌の１例
　浜松医療センター　呼吸器内科：清水　吉貴　他

9．超音波内視鏡下穿刺吸引術（EUS－FNA）で診断した肺癌膵転移の１例
　名古屋記念病院　呼吸器内科：山本　清花　他

ランチョンセミナー（12：00～13：00）

（座長）　小笠原　隆（浜松医療センター　呼吸器内科）

「肺癌個別化治療への内視鏡検査の役割の重要性と進歩」

国立がん研究センター　内視鏡科：出雲　雄大

共催　中外製薬株式会社

特別講演（13：00～14：00）

（座長）　笠松　紀雄（浜松医療センター　呼吸器内科）

「進行非小細胞肺がんの治療―治癒を可能とするブレークスルーは来るか？」

千葉大学　臨床腫瘍部：滝口　裕一

Ⅲ　化学療法②（14：00～14：40）

（座長）　與語　直之（名古屋大学　呼吸器内科）

10. 間質性肺疾患合併肺癌―HRCTでinconsistent with UIP patternを呈した症例における化学療法の安全性サブ解析―
    浜松医科大学　第二内科：榎本　泰典　他
11. ベバシズマブ使用中にネフローゼ症候群をきたした１例
    浜松医科大学　呼吸器内科：西本　幸司　他
12. 腺様嚢胞癌に対し化学放射線療法（CDDP＋S-1＋RT）を施行した１例
    静岡県立静岡がんセンター　呼吸器内科：川村　卓久　他
13. 化学療法中にEdwardsiella tarda菌血症を合併した小細胞肺癌の１例
    三重大学医学部附属病院　呼吸器内科：大西　真裕　他

Ⅳ　外科治療（14：40～15：20）

（座長）　雪上　晴弘（聖隷三方原病院　呼吸器センター外科）

14. 前立腺癌胸壁転移との鑑別に難渋した胸壁浸潤左上葉肺腺癌の１例
    刈谷豊田総合病院　呼吸器外科：松井　琢哉　他
15. 右肺全摘術後の触知困難な左肺癌に対し、CTガイド下体表マーキングによる部分切除術を施行した１例
    聖隷三方原病院　呼吸器センター外科：鈴木恵理子　他
16. 治療方針決定に苦慮した低肺機能同時多発肺癌の１例
    浜松医科大学　第一外科：清水　　恵　他
17. 急速に進行した高悪性度胎児型腺癌術後再発に対し一時的ではあるがCBDCA+PEMが奏功した１例
    浜松医療センター　呼吸器外科：大岩　宏聡　他

Ⅴ　稀な腫瘍・病態（15：20～16：10）

（座長）　村上　晴泰（静岡県立静岡がんセンター　呼吸器内科）

18. Oncocytic adenocarcinomaの１例
    名古屋第一赤十字病院　呼吸器外科：門松　由佳　他
19. 小脳症状が先行し、抗Hu抗体が陽性であった肺小細胞癌の１例
    聖隷浜松病院　呼吸器内科：勝又　峰生　他
20. 乳癌との鑑別が困難であった唾液腺癌多発肺転移の１例
    愛知県がんセンター中央病院　呼吸器外科部：出嶋　　仁　他
21. 肝腫瘍の多発肺転移が疑われた肺血管腫様病変の１例
    静岡県立静岡がんセンター　呼吸器外科：清水　麗子　他
22. FDG-PETで集積を認め肺癌との鑑別を要した肺アミロイドーシスの１例
    浜松医療センター　呼吸器内科：青島洋一郎　他

閉　会　の　辞（16：10～16：15）