


第112回日本肺癌学会中部支部学術集会

Abstract of the Meeting of Chūbu Branch, The Japan Lung Cancer Society

会期：2018年2月10日(土)

会場：名古屋市立大学

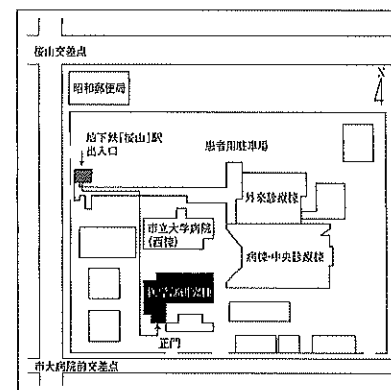
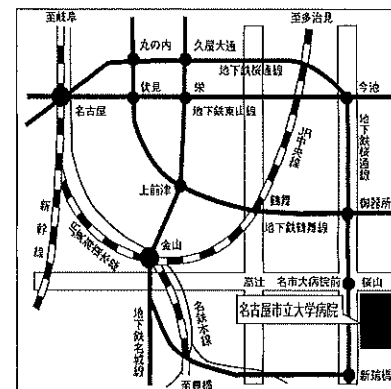
医学部研究棟 11階 講義室A



日本肺癌学会中部支部

Chūbu Branch, The Japan Lung Cancer Society

会場および交通案内



〒467-8601 名古屋市瑞穂区瑞穂町字川邊1 TEL052-851-5511(代表)

●交通機関 地下鉄桜通線 桜山駅下車(3番出口)徒歩すぐ

お願い：駐車場は特にご用意しておりませんので公共交通機関をご利用下さい。

お願い

- 演説時間6分、討論4分(時間を厳守してください)
- PC発表(Windowsのみ)でプロジェクターは一台です。発表データをUSBフラッシュメモリにてご持参ください。
- 事務局で用意しますPCはWindows、アプリケーションはPowerPointです。発表データは、Windows版PowerPoint2010で作成してください。PowerPoint上での動画再生は可能ですが、音声には対応できません。スライド枚数の指定はございません。
- 雑誌「肺癌」掲載用の抄録原稿(演題名、発表者全員(筆頭・共同)の所属・氏名、抄録本文200~300字程度)とデータを当日スライド受付でご提出下さい。演題登録時と変更がない場合は提出不要です。
- 参加者は会場整理費1,000円をお納めください。
- ホームページアドレス <http://www.ccs-net.co.jp/>

第112回日本肺癌学会中部支部学術集会

2018年2月10日(土)

午前9時05分～

○会場

名古屋市立大学

医学部研究棟 11階 講義室A

○評議員会場

名古屋市立大学

医学部研究棟 11階 講義室B

会長 深井 一郎

鈴鹿中央総合病院 呼吸器センター 外科

プログラム

開会の辞(9:05)

I 稀な腫瘍／稀な肺癌合併症(9:10～10:00)

(座長) 川口 晃司(名古屋大学医学部附属病院 呼吸器外科)

1. 急速に増大したコロイド腺癌の1切除例
松阪市民病院 呼吸器センター：渡邊 文亮 他
2. 肺内神経鞘腫の1切除例
静岡県立静岡がんセンター 呼吸器外科：寺田 志洋 他
3. 肺腺癌を伴った肺原発絨毛癌の1例
安城更生病院 呼吸器外科：天白 宏典 他
4. 二次性膜性腎症を合併した肺扁平上皮癌の1例
名古屋大学医学部附属病院 呼吸器内科：高橋 一臣 他
5. 傍腫瘍性神経症候群から診断に至った小細胞肺癌の1例
愛知医科大学 呼吸器・アレルギー内科：加藤 康孝 他

II 転移(疑いを含む)症例のマネージメント(10:00～10:40)

(座長) 吉田 勉(岐阜市民病院 呼吸器・腫瘍内科)

6. 非小細胞肺癌患者における経過中の脳転移スクリーニングの有用性の検討
小牧市民病院 呼吸器内科：水野 孝昭 他
7. 分子標的薬は髄膜癌腫症の予後延長に繋がるか
NHO三重中央医療センター 呼吸器科：岡野 智仁 他
8. 肺および脳に結節性病変を認めCTガイド下肺生検にてリンパ腫様肉芽腫症と診断した1例
JA愛知厚生連海南病院 呼吸器内科：近藤 好美 他
9. 14年前に治療した鼻腔NUT(nuclear protein of the testis) carcinomaからの肺転移切除例
名古屋大学医学部附属病院 呼吸器外科：親松 裕典 他

III 外科症例ー1(10:40～11:10)

(座長) 井坂 光宏(静岡県立静岡がんセンター 呼吸器外科)

10. 肺動脈が縦隔型下葉枝を有する右肺下葉切除の2例
名古屋市立大学大学院医学研究科 腫瘍・免疫外科学分野：渡邊 拓弥 他
11. 右中葉切除術後、右下葉部分切除術後の異時性多発肺癌に対し胸腔鏡補助右下葉切除術を行った1例
刈谷豊田総合病院 呼吸器外科：遠藤 克彦 他
12. 右肺上中葉管状切除+肺動脈形成術を行い右肺全摘を回避した子宮頸癌肺転移の1例
聖隷三方原病院 呼吸器センター外科：上沼 康範 他

IV 免疫チェックポイント阻害薬ー1 (11:10~11:40)

(座長) 藤原 篤司 (三重県立総合医療センター 呼吸器内科)

13. 術後再発後の化学療法不応となり、Nivolumab投与1回で長期縮小維持している肺癌の1例
名古屋市立東部医療センター 呼吸器内科：桜井 勇明 他
14. ニボルマブ治療後、劇症1型糖尿病を発症した2型糖尿病合併肺癌の1例
名古屋市立大学病院 呼吸器・アレルギー内科：大貫 友博 他
15. 腫瘍部位によりNivolumabとPembrolizumabで治療効果に差を認めた肺腺癌の1例
名古屋市立西部医療センター 呼吸器内科：河江 大輔 他

評議員会 名古屋市立大学医学部研究棟11階 講義室B(11:25~11:55)

ランチオンセミナー (12:00~12:45)

(座長) 小林 裕康 (鈴鹿中央総合病院 呼吸器センター 内科)

「激動する肺癌治療の最前線~2018 Update~」

愛知県がんセンター中央病院 呼吸器内科 部長 樋田 豊明 先生

共催：中外製薬株式会社

総会 (12:50~13:00)

特別講演 (13:00~13:45)

(座長) 深井 一郎 (鈴鹿中央総合病院 呼吸器センター 外科)

「肺がん治療におけるIVRの役割：治療から緩和まで」

三重大学病院 放射線科 助教 児玉 大志 先生

V 肺癌との鑑別を要する疾患 (13:45~14:35)

(座長) 児玉 大志 (三重大学病院 放射線科)

16. すりガラス陰影を呈し肺癌と鑑別困難であったPerivascular epithelioid cell tumor (PEComa) の一例
トヨタ記念病院 呼吸器外科：立松 勉 他
17. 多発する肺MALTリンパ腫の1例
鈴鹿中央総合病院 呼吸器外科：設楽 将之 他
18. 血清CEA値が著明に上昇した肺葉内肺分画症の1例
名古屋市立西部医療センター 呼吸器外科：幸 大輔 他
19. 肺炎症性筋線維芽細胞腫の3切除例
名古屋第一赤十字病院 呼吸器外科：市川 靖久 他
20. 転移性肺腫瘍の疑いで切除術を施行した非結核性抗酸菌症の1例
名古屋市立東部医療センター 呼吸器外科：高橋 綾香 他

VI 免疫チェックポイント阻害薬ー2 (14:35~15:05)

(座長) 上村 剛大 (愛知県がんセンター中央病院 呼吸器内科)

21. ペムブロリズマブによるHPDに対しラムシルマブ+ドセタキセルが奏功した1例
松阪市民病院 呼吸器センター：荒井 南絵 他
22. 放射線治療後にPembrolizumabが有効であった肺扁平上皮癌の1例
静岡県立総合病院 呼吸器内科：田村可菜美 他
23. 免疫チェックポイント阻害薬の効果と患者背景について
鈴鹿中央総合病院 呼吸器センター内科：小林 裕康 他

VII 分子標的治療薬ー1 (15:05~15:35)

(座長) 田中 一大 (名古屋大学医学部附属病院 呼吸器内科)

24. de novo T790M陽性非小細胞肺がんの3例
国立病院機構名古屋医療センター 呼吸器科：丹羽 英之 他
25. 当院におけるオシメルチニブ投与症例の検討
松阪市民病院 呼吸器センター：伊藤健太郎 他
26. 多発性骨髄腫を合併したROS1遺伝子変異陽性の肺腺癌に対し、クリゾチニブが奏功した1例
松阪市民病院 呼吸器センター：鈴木 勇太 他

VIII 外科症例ー2 (15:35~16:05)

(座長) 奥田 勝裕 (名古屋市立大学大学院医学研究科 腫瘍・免疫外科学分野)

27. 右側大動脈弓を伴った右上葉肺癌の1手術例
NHO三重中央医療センター 呼吸器外科：佐藤 丈典 他
28. 両側肺癌の左側手術後病理組織検査で右肺癌の左肺門リンパ節転移 (N3) が確認された1例
愛知県がんセンター中央病院 呼吸器外科部：小山 真 他
29. 限局型小細胞肺癌寛解後11年目に二次的小細胞肺癌の切除を行った1例
名古屋大学 呼吸器外科：橋本久実子 他

IX 分子標的治療薬ー2 (16:05~16:35)

(座長) 小栗 鉄也 (名古屋市立大学病院 呼吸器・アレルギー内科)

30. ROS1融合遺伝子陽性肺扁平上皮癌に対しクリゾチニブを投与し奏効を認めた1例
愛知県がんセンター中央病院 呼吸器内科部：香川 友祐 他
31. アレクチニブ投与後に高血糖高浸透圧症候群を来した肺腺癌の1例
三重大学 呼吸器内科：藤本 源 他
32. アレクチニブ投与中止により再発を認めた長期生存ALK陽性肺癌の一例
静岡県立静岡がんセンター 呼吸器内科：川村 卓久 他

閉会の辞 (16:35)