

第116回日本肺癌学会中部支部学術集会

Abstract of the Meeting of Chūbu Branch, The Japan Lung Cancer Society

会期：2020年2月8日(土)

会場：豊橋市民病院
3階 講堂



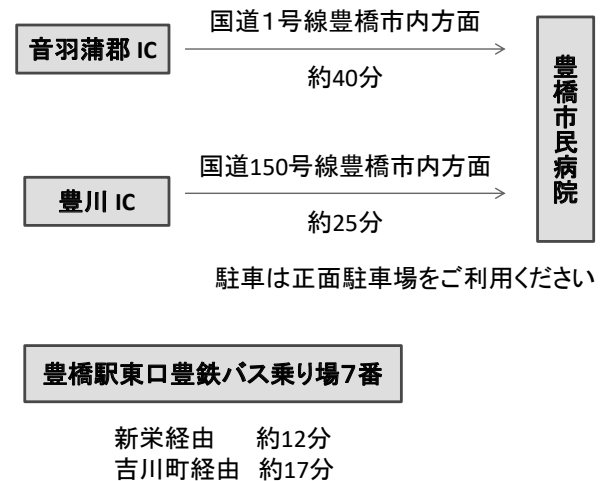
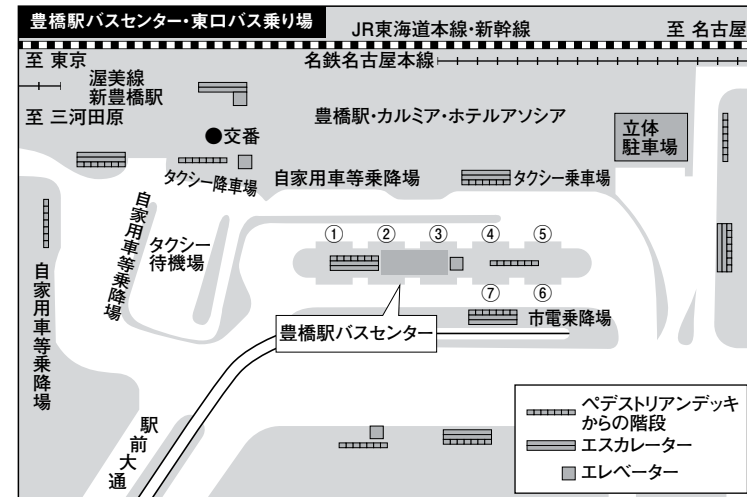
日本肺癌学会中部支部

Chūbu Branch, The Japan Lung Cancer Society

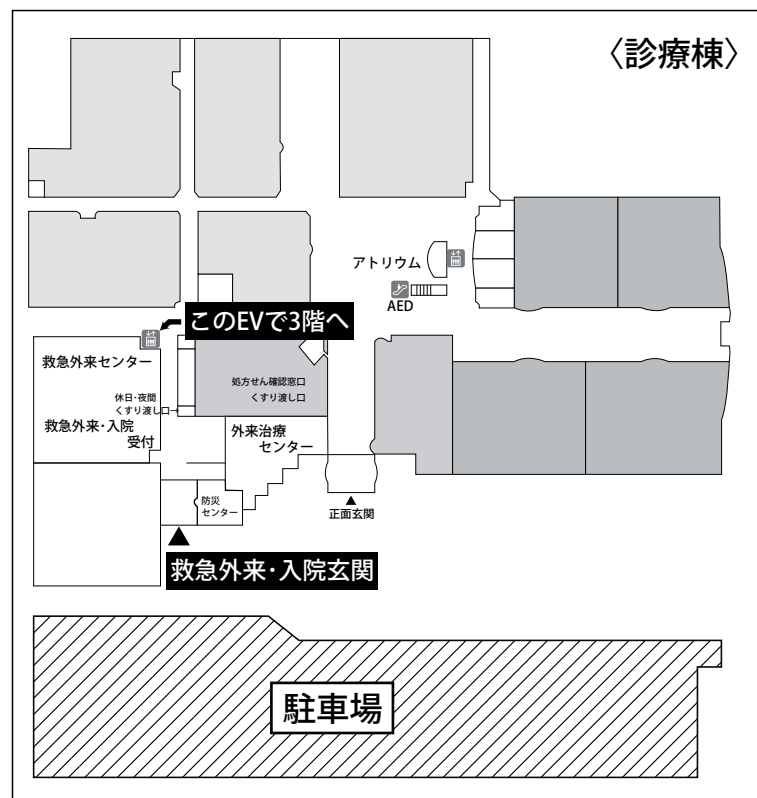
— 交通案内 —

豊橋市民病院
〒441-8570 愛知県豊橋市青竹町字八間西50番地
TEL 0532-33-6111 (代表)
ホームページアドレス
<https://www.municipal-hospital.toyohashi.aichi.jp/>

豊橋駅東口バス乗り場
7番乗り場よりご乗車ください。(大人片道270円)



救急外来・入院玄関よりお入りください



— お願い —

- 演説時間6分、討論4分(時間を厳守してください)
- PC発表(Windowsのみ)でプロジェクターは一台です。発表データをUSBフラッシュメモリにてご持参ください。
- 事務局で用意しますPCはWindows、アプリケーションはPowerPointです。PowerPoint上での動画再生は可能ですが、音声には対応できません。スライド枚数の指定はございません。
- 雑誌「肺癌」掲載用の抄録原稿(演題名、発表者全員(筆頭・共同)の所属・氏名、抄録本文200~300字程度)とデータを当日スライド受付でご提出下さい。演題登録時と変更がない場合は提出不要です。
- 参加者は会場整理費1,000円をお納めください。
- ホームページアドレス <http://www.ccs-net.co.jp/>

第116回日本肺癌学会中部支部学術集会

2020年2月8日(土)

午前9時25分～

○会 場

豊橋市民病院

3階 講堂

○評議員会場

豊橋市民病院

3階 第2会議室

会長 成田 久仁夫

豊橋市民病院 呼吸器外科

プログラム

開会の辞(9:25)

I 殺細胞性抗癌剤(9:30~10:20)

(座長) 竹山 佳宏(豊橋市民病院 呼吸器内科)

1. 非小細胞肺癌術後縦隔リンパ節再発に対して、pembrolizumab療法後、nab-PTX + CBDCA療法により、長期PRが得られた1例
豊川市民病院 呼吸器外科：中川 啓輔 他
2. 高齢者進行非小細胞肺癌(NSCLC)に対するドセタキセル単剤療法による発熱性好中球減少症に関する検討
名古屋大学医学部附属病院 呼吸器内科：松井 彰 他
3. 非扁平非小細胞肺癌に対するS-1単剤治療の効果とCYFRA21-1の関連
名古屋市立大学病院 呼吸器・アレルギー内科学：香川 友祐 他
4. 悪性中皮腫に対する殺細胞性抗がん剤による二次治療以降の当院での検討
名古屋大学大学院医学系研究科 呼吸器内科学：小玉 勇太 他
5. 化学放射線療法が著効したIVb期胸腺癌の一例
静岡県立総合病院 呼吸器内科：高橋 進悟 他

II 稀な腫瘍(10:20~11:10)

(座長) 鈴木 恵理子(聖隷三方原病院 呼吸器センター外科)

6. リンパ節転移を伴ったMicronodular thymoma with lymphoid stromaの1切除例
名古屋大学 呼吸器外科：坪内 秀樹 他
7. 内部に骨化巣を伴う限局性結節性肺アミロイドーシスの1例
聖隷三方原病院 呼吸器センター外科：千馬 謙亮 他
8. 胸腺癌と肺癌の同時性重複癌の1例
名古屋市立大学医学部医学研究科 腫瘍免疫外科学：奥田 勝裕 他
9. Lambert-Eaton症候群を呈した肺扁平上皮癌の一例
大垣市民病院 呼吸器内科：谷村 真依 他
10. 転移性肺腫瘍がみられた脊髄上衣腫の術後再発例
三重大学附属病院 呼吸器内科：後藤 広樹 他

Ⅲ 分子標的治療・放射線治療 (11:10~12:00)

(座長) 魚津 桜子 (藤田医科大学 呼吸器内科学 I 講座)

11. T790M 変異と小細胞癌形質転換を同時に認めた EGFR 遺伝子変異陽性肺癌の 1 例
JA 愛知厚生連海南病院 呼吸器内科: 杉原 守 他
12. Afatinib が奏功した EGFR uncommon mutation L747P 陽性肺腺癌の 1 例
豊橋市民病院 呼吸器内科: 福井 保太 他
13. オシメルチニブが奏功した EGFR L861Q 変異陽性肺腺癌の 1 例
愛知医科大学 呼吸器・アレルギー内科: 加藤 康孝 他
14. 心膜播種病変に S-1、放射線治療が奏功した 1 例
愛知医科大学病院 呼吸器・アレルギー内科: 米澤 利幸 他
15. Xsight Lung Tracking System を用いた肺腫瘍に対するサイバーナイフ治療
総合青山病院サイバーナイフセンター: 水松真一郎 他

評議員会 3階 第2会議室 (11:30~12:00)

ランチオンセミナー (12:10~12:55)

(座長) 成田 久仁夫 (豊橋市民病院 呼吸器外科)

「がんゲノム医療の中身を理解するために」

長野赤十字病院 病理部 伊藤以知郎 先生

共催: ジョンソン・エンド・ジョンソン株式会社

総会 (13:00~13:10)

Ⅳ 手術手技・解剖 (13:10~14:10)

(座長) 大出 泰久 (静岡県立静岡がんセンター 呼吸器外科)

16. 病期 I の肺癌切除症例の術後再発における残存慢性呼吸器疾患の影響に関する検討
名古屋大学医学部 呼吸器内科: 橋本 直純 他
17. 胸腔鏡下左肺上葉管状切除術にて切除し得た気管支定型カルチノイドの 1 例
愛知県がんセンター 呼吸器外科: 白井 俊 他
18. 胸腔鏡下手術における ICG 蛍光内視鏡システムを用いた肺区域切除術の有用性
国立病院機構三重中央医療センター 呼吸器外科: 渡邊 文亮 他
19. 左肺静脈が共通幹を呈していた 3 手術例
藤田医科大学 呼吸器外科: 河合 宏 他
20. 左残肺全摘による肺全摘後症候群
刈谷豊田総合病院 呼吸器外科: 山田 健 他
21. 原発性肺癌脳転移の治療後に原発巣を切除し長期生存した一例
浜松医科大学 外科学第一講座: 柴田 基央 他

V 外科治療・その他 (14:10~14:50)

(座長) 石黒 太志 (大垣市民病院 呼吸器外科)

22. 同一肺葉内に3つの異なる組織型を有した同時多発肺癌の1切除例
信州大学 呼吸器外科: 小山 力 他
23. 中葉低形成を伴う右上葉切除の1例
松阪市民病院呼吸器センター: 川口 瑛久 他
24. 胸腔内出血により出血性ショックを呈したVon Recklinghausen病の1例
豊橋市民病院 呼吸器外科: 野亦 悠史 他
25. 呼吸不全で入院を要したカルチノイド腫瘍の1例
静岡市立静岡病院 呼吸器内科: 甲斐翔太郎 他

VI 免疫療法 (14:50~15:50)

(座長) 松井 彰 (名古屋大学医学部附属病院 呼吸器内科)

26. Atezolizumabにより劇症1型糖尿病を発症した一例
名古屋大学 呼吸器科: 石井あずさ 他
27. ペンブロリズマブ投与中に水疱性類天疱瘡をきたした肺非小細胞癌の一例
藤田医科大学 呼吸器内科学I: 相馬 智英 他
28. 免疫療法後のPRESの1例
静岡県立静岡がんセンター 呼吸器内科: 西岡 直哉 他
29. 治療に難渋したペムブロリズマブによる薬剤性肝障害の1例
鈴鹿中央総合病院 呼吸器内科: 玉田 達也 他
30. 急速に進行し小腸転移による腸閉塞をきたした縦隔原発多形癌に対しペムブ
ロリズマブが奏効した1例
聖隷三方原病院 呼吸器センター内科: 天野 雄介 他
31. ペムブロリズマブによる潰瘍性大腸炎の増悪を来した肺腺がんの1例
国立病院機構名古屋医療センター 呼吸器内科: 森 美喜子 他

VII 診断 (15:50~16:40)

(座長) 羽切 周平 (名古屋大学 呼吸器外科)

32. 肺癌治療中に発症した非細菌性血栓性心内膜炎の1例
国立病院機構三重中央医療センター 呼吸器内科: 西村 正 他
33. 画像上、血種との鑑別を要した出血性肺癌の1例
静岡県立静岡がんセンター 呼吸器外科: 高橋 俊博 他
34. 術前診断が困難であったびまん性大細胞型B細胞リンパ腫 (DLBCL) 肺浸潤
の1例
JA 愛知厚生連豊田厚生病院 呼吸器外科: 今村 由人 他
35. 化学放射線療法中に腫瘍内に仮性動脈瘤の形成を認めた肺扁平上皮癌の1例
豊橋市民病院 呼吸器科: 竹山 佳宏 他
36. 切除不能左上葉肺癌へのPD-1阻害剤治療後、増大した同時右上葉肺肺癌に対
してロボット支援内視鏡下手術を施行した一例
名古屋第一赤十字病院 呼吸器外科: 川角 佑太 他

閉会の辞 (16:40)