

第122回日本肺癌学会中部支部学術集会

Abstract of the Meeting of Chūbu Branch, The Japan Lung Cancer Society

会期：2023年2月4日(土)

会場：名古屋市立大学

医学部研究棟 11階 講義室A

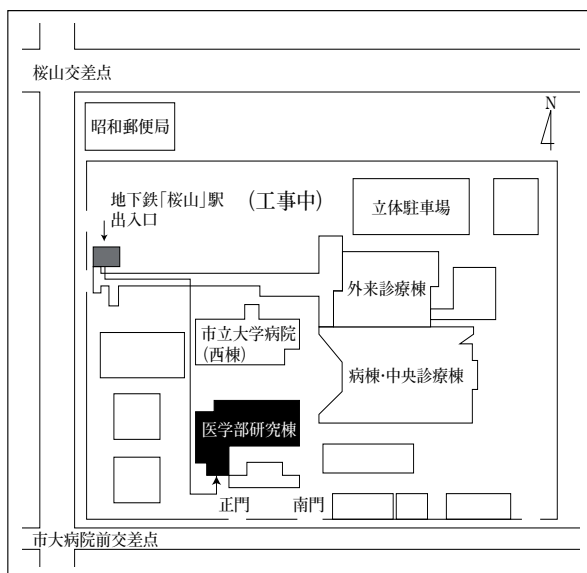
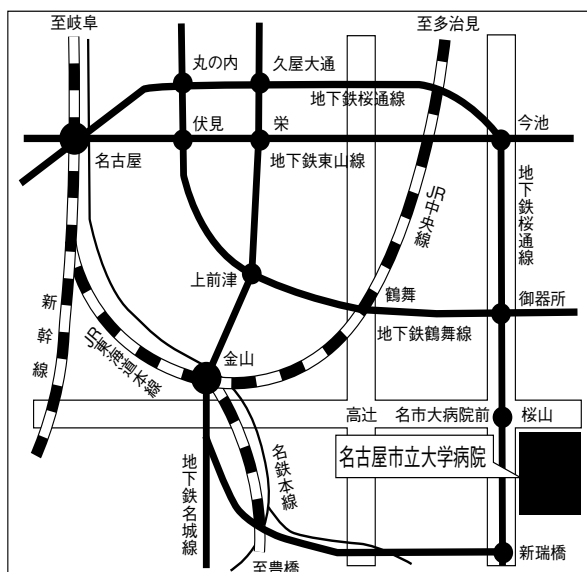
(現地開催のみ)



日本肺癌学会中部支部

Chūbu Branch, The Japan Lung Cancer Society

—— 会場および交通案内 ——



〒467-8601 名古屋市瑞穂区瑞穂町字川澄1 TEL052-851-5511(代表)

●交通機関 地下鉄桜通線 桜山駅下車(3番出口)徒歩すぐ

お願い：駐車場は特にご用意しておりませんので公共交通機関をご利用下さい。

—— お願い ——

- 演説時間6分、討論4分(時間を厳守してください)
- PC発表(Windowsのみ)でプロジェクターは一台です。発表データをUSBフラッシュメモリにてご持参ください。発表者ツールは使用できません。
- 事務局で用意しますPCはWindows、アプリケーションはPowerPointです。PowerPoint上での動画再生は可能ですが、音声には対応できません。スライド枚数の指定はございません。発表時COI状態のスライドを開示して下さい。
- 雑誌「肺癌」掲載用の抄録原稿(演題名、発表者全員(筆頭・共同)の所属・氏名、抄録本文200~300字程度)とデータを当日スライド受付でご提出下さい。演題登録時と変更がない場合は提出不要です。
- 参加者は会場整理費1,000円をお納めください。(事前参加登録はありません)
- ホームページアドレス <http://www.ccs-net.co.jp/society/jlcs.html>

第122回日本肺癌学会中部支部学術集会

2023年2月4日(土)

午前9時25分～

○会 場

名古屋市立大学

医学部研究棟 11階 講義室A

○評議員会場

名古屋市立大学

医学部研究棟 11階 講義室B

会長 久保 昭仁

愛知医科大学 呼吸器・アレルギー内科

プログラム

開会の辞（9：25）

I 診断・免疫療法（9：30～10：20）

（座長）田中 博之（愛知医科大学 呼吸器・アレルギー内科）

1. 多彩な画像所見を呈したMALTリンパ腫の1例
独立行政法人国立病院機構三重中央医療センター 呼吸器外科：
渡邊 文亮 他
2. 神経鞘腫との合併により、IV期と誤って判断された肺腺癌の一例
名古屋徳洲会総合病院 呼吸器内科：宇賀神 基 他
3. 画像上、低悪性度肺腫瘍と鑑別が困難であったPEComaの1例
聖隷三方原病院 呼吸器センター外科：中村みのり 他
4. ペムブロリズマブによるirAE大腸炎にサイトメガロウイルス腸炎, bacterial translocationを併発した1例
名古屋医療センター 呼吸器内科：瀧川 雄貴 他
5. コロナ感染中にペムブロリズマブ投与を行った肺腺癌の1例
愛知県がんセンター 呼吸器内科部：藤原 豊 他

II 分子標的治療（10：25～11：15）

（座長）加藤 俊夫（飛騨医療センター久美愛厚生病院 呼吸器内科）

6. ラムシルマブ+エルロチニブ併用療法にて完全奏功を得たEGFR L858R 変異陽性肺腺癌術後再発の一例
名古屋市立大学医学部附属西部医療センター 呼吸器外科：日置 啓介 他
7. EGFR遺伝子キナーゼドメインの重複変異を認めた肺腺癌の1例
愛知医科大学 呼吸器・アレルギー内科：山口 晃子 他
8. テポチニブが有効であったMETエクソン14スキッピング変異陽性高齢者肺腺癌の1例
飛騨医療センター久美愛厚生病院 呼吸器内科：西川真太郎 他
9. 若年女性に発症したROS1陽性肺腺癌の1例
静岡赤十字病院 呼吸器内科：神崎満美子 他
10. Docetaxel+Ramucirumab投与後に直腸穿孔を起こした肺腺癌の1例
愛知医科大学 呼吸器・アレルギー内科：宮良 沙織 他

評議員会 講義室B（11：20～11：50）

ランチオンセミナー (12:00~12:45)

(座長) 久保 昭仁 (愛知医科大学 呼吸器・アレルギー内科)

「RET融合遺伝子およびEGFR変異陽性肺癌に対する治療戦略」

がん研究会有明病院 呼吸器内科 副部長 柳谷 典子 先生

共催：日本イーライリリー株式会社

総会 (12:45~13:00)

共催特別講演 (13:00~13:45)

(座長) 伊藤 理 (愛知医科大学 呼吸器・アレルギー内科)

「肺癌マルチプレックス検査とKRAS G12C 陽性肺癌の治療戦略」

松阪市民病院 呼吸器内科 部長 伊藤健太郎 先生

共催：アムジェン株式会社

Ⅲ 手術(1) (13:50~14:40)

(座長) 横田 圭介 (名古屋市立大学 腫瘍・免疫外科学)

11. 高悪性度肺粘表皮癌の1切除例
三重中央医療センター 呼吸器外科：川口 瑛久 他
12. 高悪性度胎児性肺腺癌の1手術例
信州大学医学部附属病院 外科学教室 呼吸器外科学分野：麻相田卓雄 他
13. エナメル上皮腫肺転移の2手術例
静岡がんセンター 呼吸器外科：堀 秀有 他
14. 右肺全摘後に胸腔鏡下左肺部分切除を施行した一例
佐久総合病院 佐久医療センター 呼吸器外科：飯塚 光輝 他
15. 肺S10区域切除後の肺化膿症の1例
飛騨医療センター久美愛厚生病院 呼吸器外科：関村 敦 他

Ⅳ 合併症 (14:45~15:35)

(座長) 梶川 茂久 (愛知医科大学 呼吸器・アレルギー内科)

16. 肺癌の副腎転移由来の疼痛制御に難渋した2例
三重大学医学部附属病院 呼吸器内科：岡野 智仁 他
17. S-1投与中に急性腎障害を呈した膀胱再建後の非小細胞肺癌の1例
静岡県立静岡がんセンター 呼吸器内科：関川 元基 他
18. 肺癌腎転移の病勢によって腎機能が変動した肺扁平上皮癌の1例
刈谷豊田総合病院 呼吸器内科：渡邊 祥平 他
19. 抗NMDA受容体脳炎を発症した小細胞肺癌の一例
藤田医科大学医学部 呼吸器内科：長谷川 新 他
20. 重症筋無力症を合併した小細胞肺癌の1例
名古屋市立大学病院 呼吸器・アレルギー内科：田村 洋樹 他

V 手術(2) (15:40~16:30)

(座長) 山地 雅之 (愛知医科大学 呼吸器外科)

21. ロボット支援下両側アプローチによる切除を行った中縦隔リンパ管腫の切除例
名古屋大学 呼吸器外科：大原 佑子 他
22. 術前化学放射線療法後にtransmanubrial approach (TMA) で右上葉切除を行った肺尖部胸壁浸潤癌の1例
刈谷豊田総合病院 呼吸器外科：細川 真 他
23. 右上葉切除後に中葉捻転を来した1例
愛知医科大学 呼吸器外科：岡本 紗和子 他
24. 肺原発悪性黒色腫に対し根治術を行った1例
藤田医科大学 呼吸器外科学講座：高石 陽一 他
25. 術後再発した胸壁デスマイド腫瘍の1例
日本赤十字愛知医療センター名古屋第一病院 呼吸器外科：市川 靖久 他

閉会の辞 (16:30)