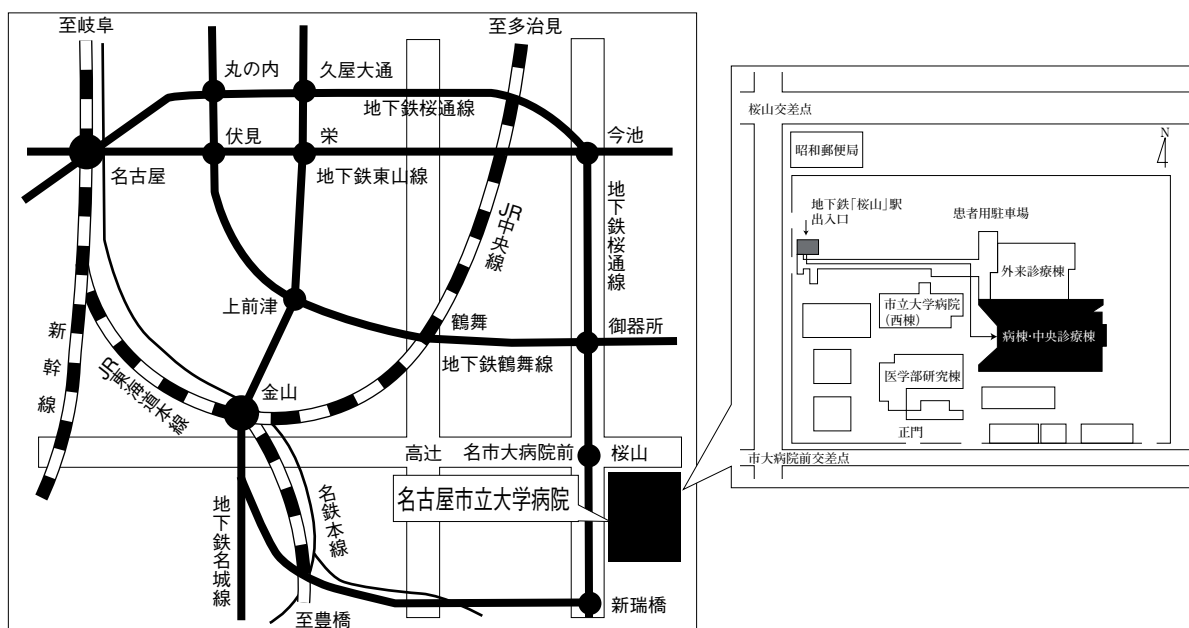


第37回 日本呼吸器内視鏡学会 中部支部会

日時：2009年 7 月 11 日（土）

会場：名古屋市立大学病院病棟・中央診療棟3F大ホール



〒467-8601 名古屋市瑞穂区瑞穂町字川澄1 TEL052-851-5511(代表)

●交通機関 地下鉄桜通線 桜山駅下車(3番出口)徒歩すぐ

お願い:駐車場は特にご用意しておりませんので公共交通機関をご利用下さい。

主催 日本呼吸器内視鏡学会
会長 名古屋市立大学 腫瘍・免疫外科

中部支部
藤井義敬

〈参加者・演者・座長へのご案内〉

1. 参加費は1,000円です。日本呼吸器内視鏡学会中部支部会未入会の方はご入会下さい。
2. 一般演題発表時間は6分、討論時間は4分といたします。
3. 発表方法はパソコン発表のみです。発表データはCD-RまたはUSBフラッシュメモリでご持参ください。パソコンの持込、MO、FD、CD-RW等での受付はいたしません。
事務局にてWindowsXP、PowerPoint2000と2003がインストールされたパソコンを用意いたします。
データは文字化けを防ぐため下記のフォントで作成されることをおすすめいたします。
日本語・・・MSゴシック、MSPゴシック、MS明朝、MSP明朝
英語・・・Century, Century Gothic
動画データを使用の場合はWindows Media Playerで再生可能なものに限ります。
動画データをリンクさせている場合は必ず元のデータも合わせてご持参ください。
発表時の進行をスムーズに行う為、発表データはできるだけ軽くされることをおすすめいたします。
4. 一般演題・パネルディスカッションとも本学会会誌「気管支学」に掲載されます。
印刷した抄録（演題・所属・氏名・本文400字以内）と、テキストファイルに変換したデータ（CD-RまたはUSBフラッシュメモリ）を発表データと併せてお持ち下さい。
メディアはその場で返却いたします。
5. 支部会の出席証明を致しますので参加証明書をご持参下さい。
まだお持ちでない方には新たに発行致します。
6. アトラス編集のため一般演題、パネルディスカッションともに発表データを保管させていただきます。
7. ホームページにおきまして、会場案内、プログラムを掲載しておりますのでご覧下さい。
ホームページアドレス：<http://www.ccs-net.co.jp/>

第37回日本呼吸器内視鏡学会中部支部会プログラム

10:30～11:25
幹事会

11:30～12:20
評議員会

12:30～15:00
I 一般演題

セッション1 稀な症例 (12:30～13:10)

座長：森山 悟 (名古屋市立大学 腫瘍・免疫外科学)

1. 先天性気管支閉鎖症の1例
鈴鹿中央総合病院 呼吸器外科 遠藤 克彦 他
2. 気管支顆粒細胞腫の1例
トヨタ記念病院 呼吸器センター 呼吸器外科 立松 勉 他
3. Glandular papillomaの1例
名古屋市立大学 呼吸器外科 川野 理 他
4. 血痰を主訴とした気管支断端縫合糸による炎症性ポリープの1例
三重大学 呼吸器外科 島本 亮 他

セッション2 興味ある肺癌症例 (13:10～13:40)

座長：沓名 健雄 (名古屋第二赤十字病院 呼吸器内科)

5. 気管縦隔瘻をきたした肺癌の1例
独立行政法人 国立病院機構 長良医療センター 呼吸器内科 鮎 稔隆 他
6. 骨形成を伴った原発性肺腺癌の1例
名古屋記念病院 呼吸器科 山田 勝康 他
7. 内視鏡的高周波切除を行ったカルチノイドの一例
静岡がんセンター 画像診断科 遠藤 正浩 他

セッション3 診断に難渋する症例とその対応 (13:40~14:20)

座長：横山 俊彦 (名古屋第一赤十字病院 呼吸器内科)

8. 縦隔腫瘍と鑑別が困難であった若年者初期結核症と考えられた一例
静岡がんセンター 画像診断科 遠藤 正浩 他
9. 経気管支鏡的ポリペクトミーを行い、腎癌の気管支内転移と診断した1例
愛知医科大学 呼吸器・アレルギー内科 後藤 峰明 他
10. 凝血塊が右主気管支を完全に閉塞した1例
名古屋掖済会病院 呼吸器内科 楠瀬 公章 他
11. Guide Sheath Kit™にて診断のついた肺尖部結節性病変の3例
NHO三重中央医療センター 呼吸器科 藤本 源 他

セッション4 緊急、救急処置 (14:20~15:00)

座長：棚橋 雅幸 (聖隷三方原病院 呼吸器センター外科)

12. 重症気道熱傷の1例
名古屋徳洲会総合病院 外科 堯天 孝之 他
13. 極細径気管支鏡にて異物除去を行い得たピーナツ誤嚥男児の一例
大垣市民病院 呼吸器科 加藤 俊夫 他
14. 縦隔鏡下縦隔リンパ節生検のPitfall
—リンパ節からの静脈性出血に対する酸化セルロース圧迫止血の有用性—
刈谷豊田総合病院 呼吸器外科 山田 健 他
15. 左主気管支を閉塞する易出血性ポリープ状腫瘍に対し高周波スネアを用い
内視鏡的に摘出した1例
聖隷三方原病院 呼吸器センター外科 羽田 裕司 他

15:00~15:20

総会

15:20~16:40

II パネルディスカッション

司会：中村 敦 (名古屋市立大学病院 呼吸器内科)

矢野 智紀 (名古屋市立大学病院 呼吸器外科)

討論者：幸 大輔 (刈谷豊田総合病院 呼吸器外科)

國井 英治 (岐阜県立多治見病院 呼吸器内科)

古川 華子 (大垣市民病院 呼吸器科)

藤原研太郎 (三重県立総合医療センター 呼吸器科)

症例提供施設：静岡がんセンター 画像診断科

名古屋大学 呼吸器内科

名古屋市立大学病院 呼吸器内科

国立病院機構名古屋医療センター 呼吸器科

Ⅱ パネルディスカッション 15:20~16:40

司会 中村 敦 (名古屋市立大学病院 呼吸器内科)
矢野 智紀 (名古屋市立大学病院 呼吸器外科)

症例提供

症例 1 静岡がんセンター 画像診断科

○遠藤 正浩

同 呼吸器外科

大出 泰久, 近藤 晴彦

同 呼吸器内科

高橋 利明, 中村有希子, 田宮 朗裕, 村上 晴泰, 内藤 立暁, 山本 信之

症例 2 名古屋大学 呼吸器内科

○小栗 知世, 富田ゆうか, 松尾 正樹, 松野 匡克, 橋本 泉, 小川 知美

橋本 直純, 近藤 征史, 今泉 和良, 長谷川好規

国立病院機構東名古屋病院 呼吸器科

林 悠太

症例 3 名古屋市立大学病院 呼吸器内科

○富田 勇樹, 中尾 心人, 鈴木 勇史, 岩島 康仁, 宮崎 幹規, 前野 健

小栗 鉄也, 中村 敦, 佐藤 滋樹

名古屋第二赤十字病院 呼吸器内科

沓名 健雄

症例 4 国立病院機構名古屋医療センター 呼吸器科

○船橋依理子, 小島 勇貴, 足立 崇, 岡 さおり, 村田 直彦, 梶川 茂久

小暮 啓人, 北川智余恵, 沖 昌英, 坂 英雄

公立陶生病院 呼吸器科・アレルギー科

片岡 健介, 谷口 博之

討論者：幸 大輔 (刈谷豊田総合病院 呼吸器外科)

國井 英治 (岐阜県立多治見病院 呼吸器内科)

古川 華子 (大垣市民病院 呼吸器科)

藤原研太郎 (三重県立総合医療センター 呼吸器科)