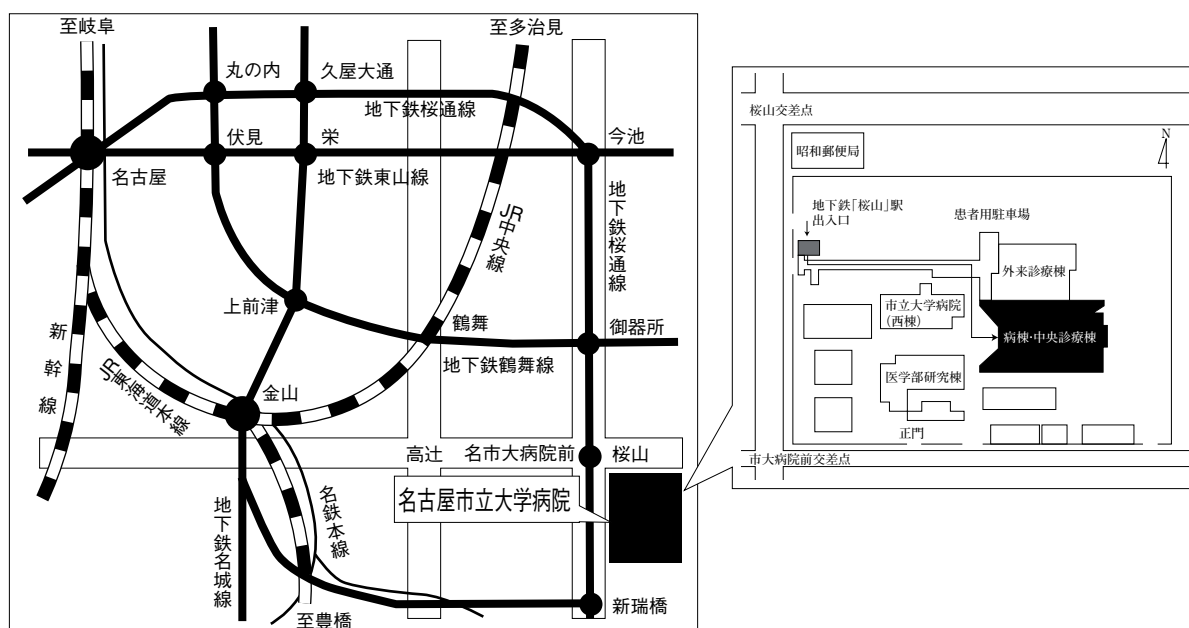


第40回 日本呼吸器内視鏡学会 中部支部会

日時：2010年12月4日（土）

会場：名古屋市立大学病院病棟・中央診療棟3F大ホール



〒467-8601 名古屋市瑞穂区瑞穂町字川澄1 TEL052-851-5511(代表)

●交通機関 地下鉄桜通線 桜山駅下車(3番出口)徒歩すぐ

お願い:駐車場は特にご用意しておりませんので公共交通機関をご利用下さい。

主催 日本呼吸器内視鏡学会 中部支部
会長 岐阜大学 呼吸器内科 大野 康

〈参加者・演者・座長へのご案内〉

1. 参加費は1,000円です。日本呼吸器内視鏡学会中部支部会未入会の方はご入会下さい。
2. 一般演題発表時間は6分、討論時間は4分といたします。
3. 発表方法はパソコン発表のみです。発表データはCD-RまたはUSBフラッシュメモリでご持参ください。パソコンの持込、MO、FD、CD-RW等での受付はいたしません。
事務局にてWindowsXP、PowerPoint2003と2007がインストールされたパソコンを用意いたします。
データは文字化けを防ぐため下記のフォントで作成されることをおすすめいたします。
日本語・・・MSゴシック、MSPゴシック、MS明朝、MSP明朝
英語・・・Century, Century Gothic
動画データを使用の場合はWindows Media Playerで再生可能なものに限ります。
動画データをリンクさせている場合は必ず元のデータも合わせてご持参ください。
発表時の進行をスムーズに行う為、発表データはできるだけ軽くされることをおすすめいたします。
4. 一般演題・パネルディスカッションとも本学会会誌「気管支学」に掲載されます。
印刷した抄録（演題・所属・氏名・本文400字以内）と、テキストファイルに変換したデータ（CD-RまたはUSBフラッシュメモリ）を発表データと併せてお持ち下さい。
メディアはその場で返却いたします。
5. 支部会の出席証明を致しますので参加証明書をご持参下さい。
まだお持ちでない方には新たに発行致します。
6. アトラス編集のため一般演題、パネルディスカッションともに発表データを保管させていただきます。
7. ホームページにおきまして、会場案内、プログラムを掲載しておりますのでご覧下さい。
ホームページアドレス：<http://www.ccs-net.co.jp/>

第40回日本呼吸器内視鏡学会中部支部会プログラム

10:30～11:30

幹事会（名古屋市立大学病院 病棟・中央診療棟4階 第1会議室）

12:00～12:40

ランチョンセミナー（名古屋市立大学病院 病棟・中央診療棟4階 第1会議室）

座長 国立病院機構名古屋医療センター呼吸器科 坂 英雄

Title : Interventional Pulmonology Trends: 2010

Speaker: John F. Beamis, Jr., M.D.

Pulmonology Department Kaiser Permanente Moanalua Medical Center
Honolulu, HI USA

共催：中外製薬株式会社

13:00～15:30

I 一般演題

セッション1 感染症・異物（13:00～13:30）

座長：白木 晶（大垣市民病院 呼吸器内科）

1. 真菌感染を認めた気管支カルチノイドの1例
名古屋市立大学病院 呼吸器外科学 森山 悟 他
2. 術後6年目に発症した残糸関連真菌感染症の1例
三重県立総合医療センター 呼吸器科 藤原研太郎 他
3. 3年以上経過観察されていた義歯による気管支異物の1例
岐阜赤十字病院 内科 澤田 昌浩 他

セッション2 診断1（13:30～14:10）

座長：八木 健郎（愛知医科大学 呼吸器・アレルギー内科）

4. 極細径気管支鏡にて確認できた気管支動脈瘤の1例
名古屋第二赤十字病院 呼吸器内科 山羽 悠介 他
5. 気管支鏡検査時迅速細胞診に関する検討
NHO三重中央医療センター 呼吸器外科 安達 勝利 他
6. EBUS-TBNAが診断に有用であった子宮頸癌肺転移の1例
名古屋大学 呼吸器内科 橋本 泉 他
7. TBLBにて診断し得た乳房外Paget病肺転移の1例
岐阜大学 呼吸器内科・第二内科 伊藤 文隆 他

セッション3 診断2 (14:10~14:50)

座長：高木 健裕 (三重大学 呼吸器内科)

8. 局所麻酔下胸腔鏡にて悪性胸膜中皮腫を疑われたが確診に至らなかった1例
名古屋第二赤十字病院 呼吸器内科 土方 寿聡 他
9. 両側胸水にて発見された転移性癌性胸膜炎の1例
三重県厚生連鈴鹿中央総合病院 呼吸器外科 川野 理 他
10. 肺胞出血を契機に診断されたシェーラインヘノッホ紫斑病の一例
岐阜大学 呼吸器内科・第二内科 遠渡 純輝 他
11. 気管腔内に隆起病変を呈したMALTリンパ腫の1例
愛知医科大学 呼吸器・アレルギー内科 西村 眞樹 他

セッション4 治療 (14:50~15:30)

座長：棚橋 雅幸 (聖隷三方原病院 呼吸器センター外科)

12. 気管腺様嚢胞癌にて気管切除, 甲状腺喉頭全摘, 縦隔気管瘻増設術を施行した1例
刈谷豊田総合病院 呼吸器外科 設楽 将之 他
13. バルーン拡張術を施行した結核性気管支狭窄の一例
三重中央医療センター 呼吸器科 西井 洋一 他
14. 有瘻性膿胸に対して気管支塞栓術を併用した有茎筋肉弁充填術を施行した1例
三重大学 呼吸器外科 島本 亮 他
15. 大量喀血に対してEndobronchial Watanabe Spigots (EWS) が奏効した1例
国立病院機構名古屋医療センター 呼吸器科 佐藤 良 他

15:30~15:40

休憩

15:40~17:00

II パネルディスカッション

- 司会：大野 康 (岐阜大学 呼吸器内科)
吉田 勉 (岐阜市民病院 呼吸器・腫瘍内科)
- 討論者：草ヶ谷英樹 (浜松医科大学 第2内科)
遠渡 純輝 (岐阜大学 呼吸器内科・第二内科)
田中 一大 (名古屋大学 呼吸器内科)
中江 裕史 (松阪市民病院 呼吸器内科)
- 症例提供施設：症例1 聖隷三方原病院 呼吸器センター外科
症例2 名古屋市立大学 呼吸器内科
症例3 国立病院機構名古屋医療センター 呼吸器科
症例4 岐阜大学 呼吸器内科・第二内科

Ⅱ パネルディスカッション 15:40~17:00

司会 大野 康 (岐阜大学 呼吸器内科)
吉田 勉 (岐阜市民病院 呼吸器・腫瘍内科)

症例提供

症例1 聖隷三方原病院呼吸器センター外科

○吉井 直子, 棚橋 雅幸, 雪上 晴弘, 鈴木恵理子, 羽田 裕司, 丹羽 宏

症例2 名古屋市立大学病院呼吸器内科

○國井 英治, 小笹 裕晃, 笠井 大嗣, 岩島 康仁, 鈴木 勇史, 宮崎 幹規,
前野 健, 小栗 鉄也, 中村 敦, 佐藤 滋樹

症例3 国立病院機構名古屋医療センター呼吸器科

○堀 和美, 船橋依理子, 足立 崇, 岡 さおり, 坪井 理恵, 村田 直彦,
龍華 美咲, 小暮 啓人, 北川智余恵, 沖 昌英, 坂 英雄

症例4 岐阜大学病院呼吸器内科・第二内科

○神谷 文彦, 大野 康, 柳瀬 恒明, 遠渡 純輝, 伊藤 文隆, 森 秀法,
舟口 祝彦, 青山 琢磨, 西垣 和彦, 湊口 信也

討論者: 草ヶ谷英樹 (浜松医科大学 第2内科)

遠渡 純輝 (岐阜大学 呼吸器内科・第二内科)

田中 一大 (名古屋大学 呼吸器内科)

中江 裕史 (松阪市民病院 呼吸器内科)