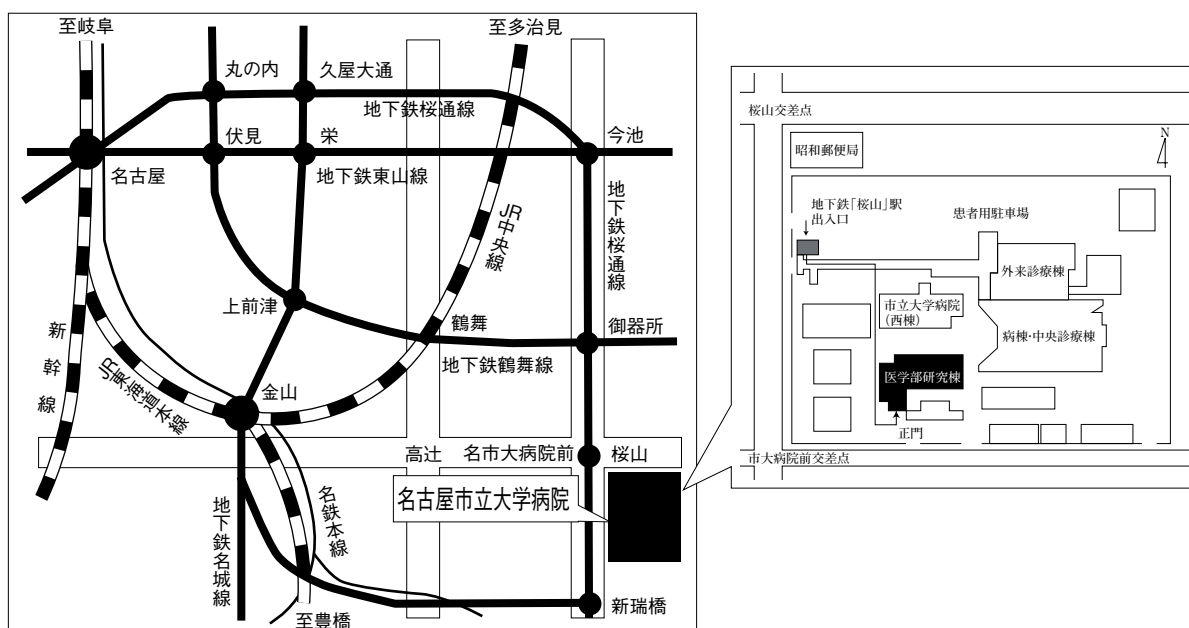


第54回 日本呼吸器内視鏡学会 中部支部会

日時：2017年12月2日(土)

会場：名古屋市立大学医学部研究棟11階 講義室 A



〒467-8601 名古屋市瑞穂区瑞穂町字川澄1 TEL052-851-5511(代表)

●交通機関 地下鉄桜通線 桜山駅下車(3番出口)徒歩すぐ

お願い：駐車場は特にご用意しておりませんので公共交通機関をご利用下さい。

主催 日本呼吸器内視鏡学会

中部支部

会長 公立陶生病院 呼吸器・アレルギー疾患内科

木村智樹

〈参加者・演者・座長へのご案内〉

1. 参加費は2,000円です。日本呼吸器内視鏡学会中部支部会未入会の方はご入会下さい。
発表者、共同演者も含めて中部支部への会員登録が必要です。(初期研修医は除く)
2. 一般演題発表時間は6分、討論時間は4分といたします。
口頭発表時スライドのTOPにCOI開示をお願いします。
(詳しくは本会ホームページをご参照ください)
3. 優秀演題には「気管支鏡所見の読み」を贈呈いたします。
4. 発表方法はパソコン発表のみです。発表データはUSBフラッシュメモリでご持参ください。
CD-R, MO, FD, CD-RW等での受付はいたしません。
事務局にてWindows, PowerPoint 2010 がインストールされたパソコンを用意いたします。
データは文字化けを防ぐため下記のフォントで作成されることをおすすめいたします。
日本語・・・MSゴシック, MSPゴシック, MS明朝, MSP明朝
英語・・・Century, Century Gothic
動画データを使用の場合はWindows Media Player 12 で再生可能なものに限りします。
動画データをリンクさせている場合は必ず元のデータも合わせてご持参ください。
発表時の進行をスムーズに行う為、発表データはできるだけ軽くされることをおすすめいたします。
5. Macを使用する場合は、ご自身のパソコンをご持参下さい。
また、ACアダプター、D-sub15ピンへの接続に変換が必要な場合は変換アダプターもご持参下さい。
6. 一般演題・パネルディスカッションとも本学会会誌「気管支学」に掲載されます。
印刷した抄録(演題・所属・氏名・本文400字以内)と、テキストファイルに変換したデータ(CD-RまたはUSBフラッシュメモリ)を発表データと併せてお持ち下さい。
メディアはその場で返却いたします。
7. 支部会の出席証明を致しますので参加証明書をご持参下さい。
まだお持ちでない方には新たに発行致します。
8. アトラス編集のため一般演題、パネルディスカッションともに発表データを保管させていただきます。
9. ホームページにおきまして、会場案内、プログラムを掲載しておりますのでご覧下さい。
ホームページアドレス：<http://www.ccs-net.co.jp/>

第54回日本呼吸器内視鏡学会中部支部会プログラム

11：20～11：50

幹事会（名古屋市立大学医学部研究棟2階 臨床セミナー室）

12：00～12：05

開会の挨拶

12：05～14：45

一般演題

セッション1 悪性腫瘍(1) (12：05～12：45)

座長：NHO三重中央医療センター 呼吸器内科 内藤 雅大

1. CT無所見でPET-CTで異常集積を認め、経気管支肺生検で診断した血管内悪性リンパ腫の1例
名古屋市立大学病院 呼吸器・アレルギー内科 北村 有希 他
2. 気管支鏡にて診断しえたEBウイルス関連リンパ増殖性疾患の1例
三重大学 呼吸器内科 浅山健太郎 他
3. 気管腺様嚢胞癌の一例
愛知医科大学 呼吸器・アレルギー内科 田中 博之 他
4. 自然消退を認めた扁平上皮癌の1例
島田市民病院 呼吸器内科 陳 昊 他

セッション2 悪性腫瘍(2)・インターベンション (12：45～13：25)

座長：名古屋市立大学大学院医学研究科 腫瘍・免疫外科学分野 奥田 勝裕

5. 肺癌による気管支食道瘻を呈した患者の1剖検例
中東遠総合医療センター 呼吸器内科 牧野 靖 他
6. 硬性鏡下腫瘍切除により閉塞性肺炎が改善し、術前導入療法後に完全切除が可能であった肺腺癌の1例
聖隷三方原病院 呼吸器センター外科 鈴木恵理子 他
7. 早期肺癌に対する光線力学的治療の1例
名古屋市立大学大学院医学研究科 腫瘍・免疫外科学 小田 梨紗 他
8. 気管支サーモプラスチックが有効であった高度の閉塞性換気障害を有する気管支喘息の1例
聖隷三方原病院 呼吸器センター内科 小谷内敬史 他

セッション3 その他 (13:25~14:05)

座長：聖隷三方原病院 呼吸器センター外科 吉井 直子

9. 放射線照射2年後に局所的なニボルマブ由来の薬剤性肺障害を来した1例
独立行政法人 国立病院機構三重中央医療センター 呼吸器内科 岡野 智仁 他
10. 気管支閉鎖症の1例
市立四日市病院 呼吸器内科 井上 武 他
11. 気管支拡張症に合併した気管支結石症の1例
国立病院機構長良医療センター 呼吸器内科 杉浦 康介 他
12. ダブルルーメンチューブにより気管損傷を生じた1例
トヨタ記念病院 統合診療科 吉田 英司 他

セッション4 診断・合併症 (14:05~14:45)

座長：大垣市民病院 呼吸器内科 日比美智子

13. 当院における肺癌症例に対する cryo-biopsy による経験
松阪市民病院 呼吸器センター 西井 洋一 他
14. 気管背部の腫瘍に対しEUS-B-FNAで診断し得た非小細胞肺癌の1例
公立陶生病院 呼吸器アレルギー疾患内科 伊藤 貴康 他
15. EBUS-TBNA後に穿刺リンパ節に膿瘍形成を来したサルコイドーシスの1例
藤田保健衛生大学 呼吸器内科学I 伊奈 拓摩 他
16. 肺癌診断目的に実施した気管支鏡後の呼吸器感染症合併についての検討
名古屋大学医学部附属病院 呼吸器内科 岡地祥太郎 他

14:45~15:00

休憩

15:00~16:20

パネルディスカッション

- 司 会：木村 智樹 (公立陶生病院 呼吸器・アレルギー疾患内科)
- 討 論 者：川野 理 (名古屋市立大学大学院医学研究科 腫瘍・免疫外科学分野)
- 鈴木 勇太 (松阪市民病院 呼吸器センター)
- 直井 兵伍 (藤枝市立総合病院 呼吸器内科)
- 野田 純也 (大垣市民病院 呼吸器内科)

- 症例提供施設：症例1 中東遠総合医療センター 呼吸器内科
- 症例2 名古屋掖済会病院 呼吸器内科
- 症例3 小牧市民病院 呼吸器内科
- 症例4 公立陶生病院 呼吸器アレルギー疾患内科

16:20~16:25

閉会の挨拶・優秀演題賞

パネルディスカッション 15:00~16:20

司会：木村 智樹（公立陶生病院 呼吸器・アレルギー疾患内科）

症例提供施設

症例1 中東遠総合医療センター 呼吸器内科

○横井 英人, 清水 賢司, 三上 智, 八田 貴広, 牧野 靖
聖隷三方原病院 呼吸器外科
鈴木恵理子, 棚橋 雅幸, 丹羽 宏

症例2 名古屋掖済会病院 呼吸器内科

○岩間真由子, 森 美緒, 糸魚川英之, 篠原 由佳, 佐藤 健太, 各務 智彦,
島 浩一郎, 山本 雅史

症例3 小牧市民病院 呼吸器内科

○小島 英嗣, 赤澤 奈々, 山下 有己, 水野 孝昭, 櫻井 孟, 小林 弘典,
高田 和外

症例4 公立陶生病院 呼吸器アレルギー疾患内科

○伊藤 貴康, 近藤 康博, 木村 智樹, 片岡 健介, 松田 俊明, 横山 俊樹

討論者：川野 理（名古屋市立大学大学院医学研究科 腫瘍・免疫外科学分野）
鈴木 勇太（松阪市民病院 呼吸器センター）
直井 兵伍（藤枝市立総合病院 呼吸器内科）
野田 純也（大垣市民病院 呼吸器内科）