

第114回日本結核病学会東海地方学会  
 第96回日本呼吸器学会東海地方学会

社) 日本呼吸器学会東海支部 URL:<http://tokai.umin.jp/>

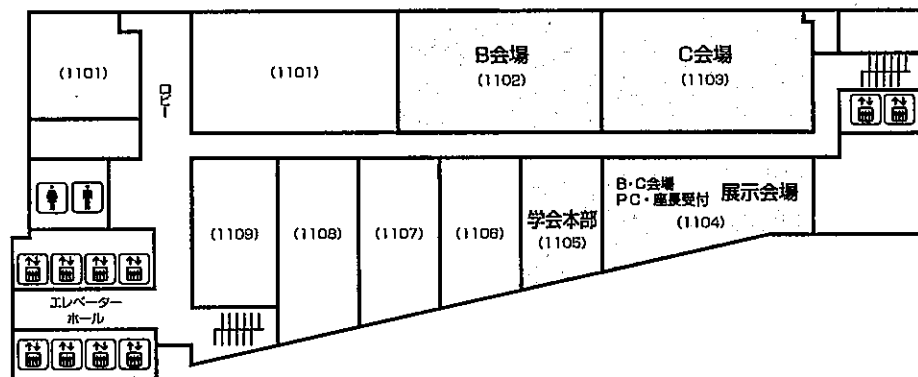
会 期 2009年11月22日(日) 午前11時50分より  
 2009年11月23日(月・祝) 午前9時30分より

会 場 愛知県産業労働センター(ウインクあいち)  
 名古屋市中村区名駅4-4-38  
 TEL 052-571-6131(代表)  
 A会場(5階 小ホール2)  
 B会場(11階 1102)  
 C会場(11階 1103)

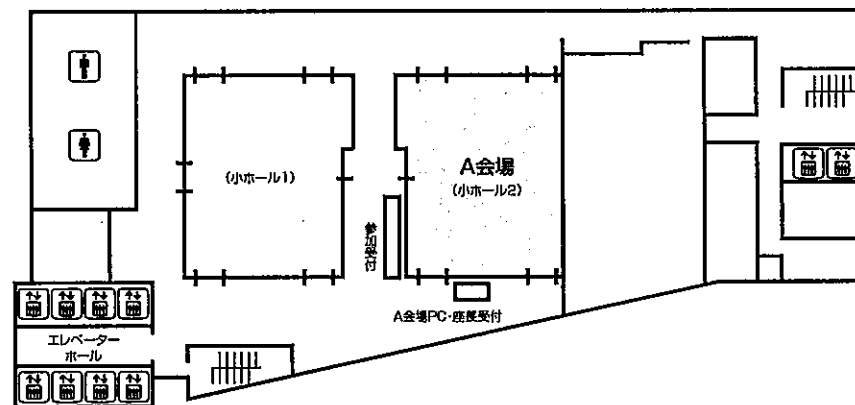
会 長 坂 英雄  
 〒460-0001 名古屋市中区三の丸4-1-1  
 国立病院機構名古屋医療センター 呼吸器科  
 TEL: 052-951-1111 FAX: 052-971-3334

会場案内図

11F



5F



# お 願 い

- 1) 一般演題は発表時間7分, 討論3分, 時間厳守でお願いします。
- 2) 発表はすべてPCプレゼンテーションで, 一面映写です。発表データをCD-R, またはUSBメモリーにてご持参いただき, 発表の30分前までに各会場前で受付及び動作確認をしてください。
- 3) 動画は使用出来ません。また, スライド枚数の指定はございません。
- 4) パソコン発表はMacintoshを標準としますが, Windows XP (2000 or 2003) でも可です。  
プロジェクターは1台です。  
データファイル名は「演題番号+氏名.ppt」としてください。  
Macintoshで発表される方はPC本体をご持参下さい。その際, ACアダプターは必ずご用意下さい。また, 外部出力ケーブルコネクタの形状はMiniD-sub15ピンです。  
変換するコネクタを必要とする場合は必ずご自身でお持ちになって下さい。
- 5) 一般演題座長の先生は, ご担当セッション20分前までに各会場座長受付にて受付をしてください。
- 6) 日本結核病学会誌に掲載希望の方は抄録(演題名, 所属を含め200字以内, B5版, ワープロ使用)をスライド受付時にご提出下さい。
- 7) 参加者は, 参加費として3,000円(会場整理費2,000円+セミナー参加費1,000円)を納め, 参加証(ネームカード)をお受け取り下さい。  
会場内では必ず参加証をお付け下さい。参加受付は5階です。
- 8) 参加証は学会出席証, セミナー参加証となりますので大切に保管して下さい。
- 9) プログラムは当日忘れずにご持参下さい。
- 10) 会場内は, すべて禁煙となりますので, ご理解・ご協力をお願いします。
- 11) 学会情報は <http://www.ccs-net.co.jp/>, 地方学会専用ホームページは <http://tokai.umin.jp/96chihokai/96chihokai.html> をご覧下さい。

## 会 場

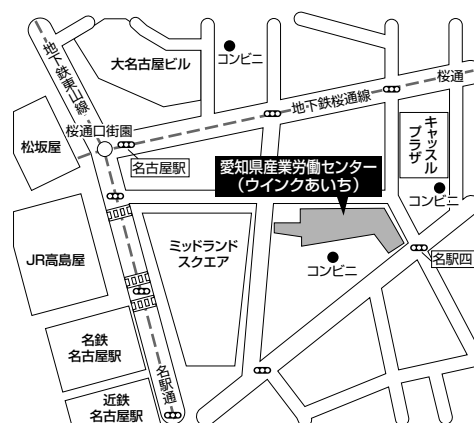愛知県産業労働センター (ウインクあいち)

〒450-0002 名古屋市中村区名駅4-4-38 TEL 052-571-6131

ホームページアドレス <http://www.winc-aichi.jp/>

## アクセス

- ・(JR・地下鉄・名鉄・近鉄) 名古屋駅より  
徒歩約5分
- ・学会のための専用駐車場および割引はありません。  
公共交通機関をご利用下さい。



# 日程表

## 11月22日（日）

	A会場 5階 小ホール2	B会場 11階 1102	C会場 11階 1103
9:30			
10:00			
11:00			
12:00	開会の辞		
12:00~13:00	肺がん診断 A-1~A-6	12:00~12:50 結核・抗酸菌症 B-1~B-5	12:00~13:00 Sögren・皮膚筋炎 C-1~C-6
13:00	13:00~13:40 肺がん症例 A-7~A-10	12:50~13:30 放線菌・ムコール他 B-6~B-9	13:00~13:30 ABPA C-7~C-9
14:00	13:40~14:20 肉腫他 A-11~A-14	13:30~14:20 真菌① B-10~B-14	13:30~14:10 血管炎 C-10~C-13
15:00	14:20~15:20 リンパ腫 A-15~A-20	14:20~15:00 真菌② B-15~B-18	14:10~14:40 喘息・COPD・禁煙 C-14~C-16
16:00	15:20~16:00 気管支鏡・胸腔鏡 A-21~A-24	15:00~15:50 肺炎 B-19~B-23	14:40~15:30 肺胞蛋白症他 C-17~C-21
17:00	16:15~18:15 イブニングセミナー		
18:00			
18:30			

# 日程表

## 11月23日 (月)

	A会場 5階 小ホール2	B会場 11階 1102	C会場 11階 1103
9:30			
10:00	9:30~10:10 化学療法他 A-25~A-28	9:30~10:10 間質性肺炎① B-24~B-27	9:30~10:10 血管腫・胸膜 C-22~C-25
11:00	10:10~11:10 EGFR-TKI A-29~A-34	10:10~10:50 間質性肺炎② B-28~B-31	10:10~11:00 サルコイドーシス C-26~C-30
12:00	11:20~12:20 特別講演		
13:00	12:30~13:30 代議員会	12:30~13:30 ランチョンセミナー	
14:00	13:30~14:00 総会		
15:00	14:00~15:00 手術・治療 A-35~A-40	14:00~14:40 薬剤性 B-32~B-35	14:00~15:00 肺血管・OSAS他 C-31~C-36
		14:40~15:10 ARDS B-36~B-38	
	15:00~16:00 転移・良性 A-41~A-46	15:10~15:50 治療他 B-39~B-42	15:00~15:40 嚢胞性疾患他 C-37~C-40
16:00	16:00~ 閉会の辞		
17:00			
18:00			
18:30			



第96回日本呼吸器学会東海地方学会セミナー

11月22日（日）

**A会場** イブニングセミナー 16:15～18:15

**「呼吸器インターベンションのタベ」**

座長：国立病院機構名古屋医療センター 呼吸器科 沖 昌英 先生

**1. 「聖マリアンナ医大における呼吸器インターベンション」**

聖マリアンナ医科大学 呼吸器・感染症内科 宮澤 輝臣 先生

**2. 「Interventional bronchoscopy - A personal perspective -」**

Heidelberg University School of Medicine, Heinrich D. Becker 先生

11月23日（月）

**A会場** 特別講演1 11:20～12:20

座長：国立病院機構名古屋医療センター 呼吸器科 坂 英雄 先生

**「風邪の予防と治療のエビデンスをつくる：プライマリ・ケアでRCT」**

京都大学大学院 健康要因学講座, 健康管理センター 川村 孝 先生

**B会場** ランチョンセミナー 12:30～13:30

座長：豊橋市民病院 呼吸器内科・外来治療センター 鈴木隆二郎 先生

**「非小細胞肺癌における個別化治療の幕開け」**

近畿大学医学部 内科学講座 腫瘍内科部門 倉田 宝保 先生



第114回日本結核病学会東海地方学会

一 般 演 題

第96回日本呼吸器学会東海地方学会

A会場

第1日目(11月22日 日曜日)

(研修医アワード対象の演題番号には\*が付いています)

12:00~13:00

肺がん診断 座長 NHO三重中央医療センター 呼吸器外科 安達 勝利

- A-1 肺巨細胞癌の1例  
刈谷豊田総合病院 呼吸器・アレルギー内科 岡田 木綿 他
- A-2 肺大細胞神経内分泌癌(LCNEC)の1例  
NHO三重中央医療センター 呼吸器科 大本 恭裕 他
- A-3 組織学的診断に苦慮した腺癌と小細胞癌の1例  
愛知医科大学 呼吸器・アレルギー内科 西村 眞樹 他
- A-4 画像上、肝細胞癌肺転移との鑑別を要した小細胞肺癌の1例  
三重大学 呼吸器科 藤原 篤司 他
- A-5 特徴的な画像所見を呈した肺胞上皮癌の1例  
三重大学 呼吸器内科 浦和 昌史 他
- \*A-6 画像上胸壁腫瘍が疑われた肺嚢胞内血腫の1例  
刈谷豊田総合病院 呼吸器・アレルギー内科 飯塚 佳江 他

13:00~13:40

肺がん症例 座長 浜松医科大学 第二内科 貝田 勇介

- \*A-7 末梢に発生した腺様嚢胞癌の1例  
JA愛知厚生連豊田厚生病院 呼吸器アレルギー内科 安藤 啓 他
- \*A-8 肺又は縦隔原発のsarcomatoid carcinomaの1例  
浜松医科大学 呼吸器内科 秋山 訓通 他
- A-9 急速な腫瘍増大を認めたG-CSF産生腫瘍の1例  
小牧市民病院 呼吸器アレルギー科 森岡 悠 他
- A-10 高カルシウム血症を呈した肺癌症例の検討  
静岡市立清水病院 呼吸器内科 芦澤 洋喜 他

13:40~14:20

肉腫他 座長 三重県厚生連鈴鹿中央総合病院 呼吸器外科 水野幸太郎

- A-11 著明な白血球増加と右肺野に塊状影を認めたG-CSF産生悪性線維性組織球腫の1例  
聖隷三方原病院 呼吸器センター内科 松島紗代実 他
- \*A-12 前縦隔に発症したmyeloid sarcomaの1例  
トヨタ記念病院 統合診療科 山本 英範 他
- \*A-13 肺原発軟骨肉腫の1例  
市立島田市民病院 呼吸器内科 神田 貴弘 他
- A-14 肺腺癌と鑑別を要した胸膜中皮腫の1例  
岐阜大学医学部附属病院 第二内科・呼吸器内科 柳瀬 恒明 他

14:20~15:20

リンパ腫 座長 名古屋市立大学病院 呼吸器内科 前野 健

- A-15 血管内リンパ腫の1例  
三重大学 呼吸器内科 内藤 雅大 他
- A-16 I型呼吸不全で発症した血管内リンパ腫症の1例  
公立陶生病院 呼吸器・アレルギー内科 松田 俊明 他
- \*A-17 TBLBで診断したintravascular lymphomaの1例  
小牧市民病院 呼吸器アレルギー科 後藤 大輝 他
- \*A-18 悪性リンパ腫が気管内進展を来し、急速な経過をたどった1例  
名古屋掖済会病院 呼吸器科 田中 太郎 他
- \*A-19 気道狭窄症状で発症した気管原発MALT lymphomaの1例  
国立病院機構名古屋医療センター 呼吸器科 山本 秀行 他
- \*A-20 Trousseau's症候群を合併した膿胸関連リンパ腫の1例  
中部労災病院 呼吸器内科 大曾根祥子 他

15:20~16:00

気管支鏡・胸腔鏡 座長 名古屋医療センター 呼吸器科 北川智余恵

- A-21 極細径気管支鏡にて除去し得た異物誤嚥女児の1例  
刈谷豊田総合病院 呼吸器・アレルギー内科 鈴木 嘉洋 他
- A-22 貝殻誤嚥による気道異物の1例  
静岡市立清水病院 呼吸器内科 藤田 総文 他
- \*A-23 硬性気管支鏡下で摘出し得た軟性気管支鏡で処置困難であった木片気道異物の1例  
国立病院機構名古屋医療センター 呼吸器科 岡 さおり 他
- A-24 セミフレキシブル胸腔鏡を用いた高周波ナイフによる生検で診断したdesmoplastic mesotheliomaの1例  
国立病院機構名古屋医療センター 呼吸器科 梶川 茂久 他



## B会場 第1日目(11月22日)

(研修医アワード対象の演題番号には\*が付いています)

12:00~12:50

結核・抗酸菌症 座長 公立陶生病院 呼吸器・アレルギー内科 多賀 収

- B-1 当院における血行播種性結核(粟粒結核)の臨床的検討  
国立病院機構東名古屋病院 呼吸器科 篠田 裕美 他
- B-2 左胸囲結核の1例  
藤田保健衛生大学第二教育病院 呼吸器内科 伴 直昭 他
- B-3 原発性肺癌との鑑別を要した非結核性肺抗酸菌症(NTM)の1例  
小牧市民病院 呼吸器アレルギー科 榎本 泰典 他
- B-4 血糖管理で自然軽快したMycobacterium gordonae感染症の疑い例  
三重県立総合医療センター 呼吸器内科 大西 真裕 他
- \*B-5 空洞性塊状陰影を呈し、診断に苦慮したMycobacterium shimoidei 感染症の1例  
NHO三重中央医療センター 呼吸器科 小寺 仁 他

12:50~13:30

放線菌・ムコール他 座長 名古屋市立東部医療センター東市民病院 呼吸器内科 利根川 賢

- \*B-6 左上区無気肺を呈した肺放線菌症の1例  
市立島田市民病院 呼吸器内科 石橋 浩平 他
- \*B-7 肺ノカルジア症の1例  
豊橋市民病院 呼吸器・アレルギー内科 石井 健太 他
- B-8 肺ムコール症の1切除例  
市立島田市民病院 呼吸器内科 井上 裕介 他
- B-9 気管支喘息治療中に続発した肺MAC症及び肺ムコール症の1例  
三重県立総合医療センター 呼吸器内科 都丸 敦史 他

13:30~14:20

真菌① 座長 西尾市民病院 呼吸器内科 土屋 良紀

- B-10 サルコイドーシス病変を原因とする気管支閉塞にアスペルギルス感染を合併した1例  
聖隷三方原病院 呼吸器センター外科 羽田 裕司 他
- B-11 気胸腔に発症したアスペルギルス肺膿瘍の1例  
岐阜大学 第二内科・呼吸器内科 宮崎 渚 他
- B-12 COPD治療中に発症した肺カンジダ症の1例  
NHO三重中央医療センター 呼吸器科 藤本 源 他
- \*B-13 ニューモシスチス肺炎の発症を契機に成人T細胞白血病を診断し得た1例  
愛知県厚生連海南病院 呼吸器科 本道亜紀子 他
- \*B-14 ニューモシスチス肺炎とクリプトコッカス髄膜炎を同時に合併した関節リウマチの1例  
大垣市民病院 呼吸器科 坂井 圭介 他

14:20～15:00

真菌② 座長 名古屋第二赤十字病院 呼吸器内科 杓名 健雄

- B-15 ブラに随伴した肺真菌症の1例  
NHO三重中央医療センター 呼吸器外科 樽川 智人 他
- B-16 著明な好酸球増多を呈した肺ペニシリウム症の1例  
三重県立総合医療センター 呼吸器内科 前田 光 他
- B-17 経気管支的肺生検にて確診した肺クリプトコックス症の1例  
豊橋市民病院 呼吸器アレルギー内科 與語 直之 他
- B-18 慢性関節リウマチ治療中に肺クリプトコックス症を合併した2症例  
岐阜大学病院 呼吸器内科 森 秀法 他

15:00～15:50

肺炎 座長 名古屋大学 呼吸器内科 進藤有一郎

- B-19 PZFXとステロイドの併用が有用であった重症マイコプラズマ肺炎の1例  
磐田市立総合病院 呼吸器内科 上原 正裕 他
- B-20 当院での入院患者における肺炎死亡者の一般的特徴  
静岡市立静岡病院 呼吸器内科 山田 孝 他
- \*B-21 High flow-volume HDFにより救命し得た重症市中肺炎の1例  
愛知県厚生連海南病院 呼吸器科 青木佐知子 他
- B-22 多発性肺浸潤影を呈した感染性心内膜炎の1例  
JA愛知厚生連豊田厚生病院 呼吸器・アレルギー内科 中平 健一 他
- B-23 重症肺炎による入院を契機とし確定診断へと至った肺多発結節影の1症例  
中部ろうさい病院 呼吸器内科 宮崎 晋一 他

## C会場 第1日目(11月22日)

(研修医アワード対象の演題番号には\*が付いています)

12:00~13:00

Sögren・皮膚筋炎 座長 藤田保健衛生大学 呼吸器内科学 I 戸谷 嘉孝

- |      |   |         |
|------|---|---------|
| *C-1 | 放射線照射後に発症した好酸球性肺炎の1例<br>社会保険中京病院 呼吸器科                                   | 龍華 祥雄 他 |
| C-2  | 肝肺症候群に慢性好酸球性肺炎が合併した1例<br>名古屋市立東部医療センター東市民病院 呼吸器内科                       | 川口 裕子 他 |
| *C-3 | ステロイドパルス療法が著効した急性好酸球性肺炎の1例<br>一宮市立市民病院 呼吸器科                             | 伊藤 隼 他  |
| C-4  | シェーグレン症候群に合併したヘルフォールト症候群の1例<br>聖隷浜松病院 呼吸器内科                             | 森岡慎一郎 他 |
| C-5  | Diffuse lymphoid hyperplasiaの所見を認めたシェーグレン症候群に伴う肺病変の1例<br>磐田市立総合病院 呼吸器内科 | 匂坂 伸也 他 |
| C-6  | 皮膚筋炎に合併した縦隔気腫の1例<br>社会保険中京病院 呼吸器科                                       | 加藤 朋子 他 |

13:00~13:30

ABPA 座長 静岡県立総合病院 呼吸器科 朝田 和博

- |      |  |         |
|------|--|---------|
| C-7  | Schizophyllum commune (スエヒロダケ) によるアレルギー性気管支肺真菌症の1例<br>県西部浜松医療センター 呼吸器科 | 加藤 史照 他 |
| *C-8 | 継続治療の必要性を再認識させられたABPAの2例<br>沼津市立病院 呼吸器科                                | 廣田 浩介 他 |
| C-9  | 治療抵抗性気管支喘息重積発作において粘液栓の関与が考えられた1例<br>名古屋掖済会病院 呼吸器科                      | 水野 秀和 他 |

13:30~14:10

血管炎 座長 市立島田市民病院 呼吸器内科 小清水直樹

- |       |   |         |
|-------|---|---------|
| C-10  | 中枢気道病変を認めたMPO-ANCA関連血管炎の2例<br>静岡市立静岡病院 呼吸器内科            | 松田 宏幸 他 |
| C-11  | 傍咽頭間隙に腫瘤を認めたMPO-ANCA陽性のWegener肉芽腫症の1例<br>静岡県立総合病院 呼吸器内科 | 美甘 真史 他 |
| *C-12 | 肺胞出血で発症したWegener肉芽腫症の1例<br>磐田市立総合病院 呼吸器内科               | 西本 幸司 他 |
| C-13  | SLEの長期経過中に発生した肺限局型Wegener肉芽腫症の1例<br>国立病院機構天竜病院 呼吸器科     | 宇賀神 基 他 |

14:10~14:40

喘息・COPD・禁煙 座長 藤田保健衛生大学第二教育病院 呼吸器内科 廣瀬 正裕

- \*C-14 肺内パーカッションベンチレーター（IPV）が著効した重症気管支喘息の1例  
県西部浜松医療センター 呼吸器科 櫻井 章吾 他
- C-15 安定期COPDに対するLAMA・LABA・ICS併用吸入療法の有用性の検討  
NHO三重中央医療センター 呼吸器科 井端 英憲 他
- C-16 当院における禁煙外来の現状と課題～バレニクリンを中心に  
大垣市民病院 呼吸器科 古川 華子 他

14:40~15:30

肺胞蛋白症他 座長 聖隷三方原病院 呼吸器センター内科 横村 光司

- \*C-17 検診で発見された肺胞蛋白症の3例  
名古屋第二赤十字病院 呼吸器内科 土方 寿聡 他
- \*C-18 労作時呼吸困難にて発症した特発性肺胞蛋白症の1例  
岐阜市民病院 呼吸器・腫瘍内科 清水亜里紗 他
- C-19 両側肺門リンパ節腫大を認めたAL型原発性アミロイドーシスの1剖検例  
静岡県立総合病院 呼吸器内科 森 和貴 他
- C-20 多発性陰影を呈した肺硝子化肉芽腫の1例  
市立四日市病院 呼吸器科 井上 正英 他
- C-21 プレドニゾロン投与中止後に再燃を繰り返した器質化肺炎の1例  
名城病院 呼吸器内科 長谷川万里子 他

**A会場**  
**第2日目 (11月23日 月曜日)**

(研修医アワード対象の演題番号には\*が付いています)

9:30~10:10

化学療法他 座長 大垣市民病院 呼吸器科 安部 崇

- A-25 当院における再発非小細胞肺癌に対するpemetrexedの使用経験  
公立陶生病院 呼吸器・アレルギー内科 高橋 光太 他
- A-26 プラチナ併用既治療非小細胞肺癌に対するアムルピシン単剤第II相試験 (WJTOG0401)  
—骨髄抑制特に治療関連死の検討—  
岐阜市民病院 呼吸器科・腫瘍内科 澤 祥幸 他
- A-27 FOLFOXによる化学療法施行中に急性呼吸不全を呈した大腸癌の1例  
聖隷三方原病院 呼吸器センター内科 大山 吉幸 他
- A-28 「肺癌」で検索したインターネットウェブサイトの検討  
静岡市立清水病院 呼吸器内科 吉富 淳 他

10:10~11:10

EGFR-TKI 座長 岐阜市民病院 呼吸器科・腫瘍内科 吉田 勉

- A-29 erlotinibによる高ビリルビン血症に対し、投与法を工夫し治療継続をさせた原発性肺腺癌の1例  
公立陶生病院 呼吸器・アレルギー内科 長田 芳幸 他
- \*A-30 乳房転移には耐性があるも脳転移に対しエルロチニブが著効した肺腺癌の1例  
聖隷三方原病院 呼吸器センター内科 吉田絵理子 他
- A-31 肺腺癌による癌性髄膜炎に対しエルロチニブが有効であった1例  
三重大学 呼吸器内科 高木 健裕 他
- A-32 EGFR遺伝子変異 (-) にもかかわらず、エルロチニブが奏効した2例  
松阪市民病院 呼吸器科 畑地 治 他
- \*A-33 当院におけるEGFR遺伝子変異検索の現状  
大垣市民病院 呼吸器科 安藤 祐資 他
- A-34 EGFR遺伝子変異を認めた肺肉腫様癌の1例  
名古屋第一赤十字病院 呼吸器内科 田中 一大 他

14:00~15:00

手術・治療 座長 名古屋大学 呼吸器外科 宇佐美範恭

- A-35 腕頭静脈合併切除を要した縦隔原発Epithelioid hemangioendotheliomaの1手術例  
三重大学 胸部外科 鈴木 仁之 他
- A-36 核出術にて切除可能であった多発肺過誤種の1例  
刈谷豊田総合病院 呼吸器外科 幸 大輔 他
- A-37 術前に肺静脈瘤との鑑別に苦慮した腎癌肺転移の1例  
三重県厚生連鈴鹿中央総合病院 呼吸器外科 水野幸太郎 他
- A-38 Good症候群の1例  
市立島田市民病院 呼吸器外科 齊藤 正男 他
- A-39 術前病期診断に難渋したリンパ節結核と原発性肺癌を合併した1切除例  
三重大学 呼吸器外科 島本 亮 他
- \*A-40 再発多発気管支肺癌に対して気管支腔内照射、PDT施行した1例  
浜松医科大学 呼吸器内科 田中 一樹 他

15:00～16:00

転移・良性 座長 三重大学医学部附属病院 呼吸器外科 鈴木 仁之

- |       |   |                      |       |   |
|-------|---|----------------------|-------|---|
| A-41  | 子宮筋腫多発肺転移の1例                            |                      |       |   |
|       |   | 静岡県立総合病院 呼吸器内科       | 池田 政輝 | 他 |
| *A-42 | 原発不明癌による腫瘍塞栓の1例                         |                      |       |   |
|       |   | 浜松医科大学 第2内科          | 松浦 友春 | 他 |
| A-43  | 気管支平滑筋腫の1例                              |                      |       |   |
|       |   | 市立島田市民病院 呼吸器内科       | 岩嶋 大介 | 他 |
| *A-44 | 肺転移で再発した悪性神経鞘腫の1例                       |                      |       |   |
|       |   | 国立病院機構名古屋医療センター 呼吸器科 | 玉利 洋介 | 他 |
| *A-45 | Ciliated muconodular papillary tumorの1例 |                      |       |   |
|       |   | 名古屋掖済会病院 呼吸器科        | 各務 智彦 | 他 |
| *A-46 | 気管多形腺腫の1例                               |                      |       |   |
|       |   | 国立病院機構名古屋医療センター 呼吸器科 | 久野 剛史 | 他 |

## B会場 第2日目(11月23日)

(研修医アワード対象の演題番号には\*が付いています)

9:30~10:10

間質性肺炎① 座長 名古屋大学 呼吸器内科 橋本 直純

- |       |  |         |
|-------|--|---------|
| *B-24 | 移動性の陰影を呈したNSIPの1例<br>名古屋市立大学病院 呼吸器内科             | 原田夏菜子 他 |
| B-25  | 急速進行性の間質性肺炎の1例<br>公立陶生病院 呼吸器・アレルギー内科             | 渡辺 尚宏 他 |
| *B-26 | NSIP patternを呈した慢性過敏性肺炎の1例<br>公立陶生病院 呼吸器・アレルギー内科 | 富貴原 淳 他 |
| B-27  | TBLBで診断したCOPの1例<br>江南厚生病院 呼吸器内科                  | 林 信行 他  |

10:10~10:50

間質性肺炎② 座長 磐田市立総合病院 呼吸器科 妹川 史朗

- |       |  |         |
|-------|--|---------|
| *B-28 | Sjogren症候群(SjS)に合併した皮膚筋炎による間質性肺炎の1例<br>藤枝市立総合病院 呼吸器内科  | 麻喜 幹博 他 |
| B-29  | 胸腔鏡下肺生検にて多発微小肺癌の合併を認めたNSIPの1例<br>藤田保健衛生大学 呼吸器内科・アレルギー科 | 岡村 拓哉 他 |
| B-30  | 肺腺癌を合併した剥離性間質性肺炎の1例<br>浜松労災病院 呼吸器科                     | 豊嶋 幹生 他 |
| *B-31 | 間質性肺炎を合併したyellow nail syndromeの1例<br>名古屋大学附属病院 呼吸器内科   | 野々垣 禅 他 |

14:00~14:40

薬剤性 座長 三重県立総合医療センター 呼吸器科 油田 尚総

- |       |   |         |
|-------|---|---------|
| B-32  | アミオダロンによる薬剤性肺障害の1例<br>三重県立総合医療センター 呼吸器内科                                | 藤原研太郎 他 |
| B-33  | マレイン酸トリメブチンによる薬剤性肺炎と思われた1例<br>市立島田市民病院 呼吸器内科                            | 伊藤 靖弘 他 |
| *B-34 | Amyopathic dermatomyositis(ADM)に伴う間質性肺炎にIVIGを使用した1例<br>名古屋第一赤十字病院 呼吸器内科 | 夏目 瑠奈 他 |
| *B-35 | ニューモシスチス肺炎の合併が疑われたメソトレキセート肺炎の1例<br>公立陶生病院 呼吸器・アレルギー内科                   | 榊原 利博 他 |

14:40～15:10

ARDS 座長 中部労災病院 呼吸器科 松尾 正樹

B-36 全身麻酔後の急性肺損傷の1例

名城病院 呼吸器科

村瀬 享子 他

\*B-37 防水スプレーによる急性肺損傷の1例

公立陶生病院 呼吸器・アレルギー内科

鈴木 淳 他

B-38 酸性家庭用洗剤誤嚥による化学性肺炎の1例

沼津市立病院 呼吸器内科

内藤 雄介 他

15:10～15:50

治療他 座長 小牧市民病院 呼吸器アレルギー科 高田 和外

B-39 IPF急性増悪におけるリコンビナントトロンボモジュリン製剤の使用経験

公立陶生病院 呼吸器・アレルギー内科

表 紀仁 他

B-40 特発性肺繊維症（IPF）に対しピルフェニドンを投与した1例

社会保険中京病院 呼吸器科

近藤 千晶 他

B-41 Pirfenidoneにて肺機能の改善が見られた特発性肺線維症の1例

公立陶生病院 呼吸器アレルギー内科

森下真梨子 他

B-42 急速に増大した塵肺結節の1例

愛知医科大学 呼吸器・アレルギー内科

横江 徳仁 他



## C会場 第2日目(11月23日)

(研修医アワード対象の演題番号には\*が付いています)

9:30~10:10

血管腫・胸膜 座長 名城病院 呼吸器内科 中村 俊信

- \*C-22 前縦隔と肺に発生した海綿状血管腫の1例  
小牧市民病院 呼吸器アレルギー科 近藤安希子 他
- \*C-23 食道粘膜下腫瘍との鑑別が困難であった奇静脈瘤の1例  
聖隷三方原病院 呼吸器センター外科 細野 雅義 他
- \*C-24 瘵性胸水の1例  
市立島田市民病院 呼吸器内科 平田希美子 他
- C-25 胸部打撲後に好酸球性胸水貯留を呈した1例  
国立病院機構天竜病院 呼吸器内科 村上 美保 他

10:10~11:00

サルコイドーシス 座長 静岡市立清水病院 呼吸器科 増田 昌文

- C-26 多発肺結節影が先行し、後に眼病変が出現しサルコイドーシスと診断できた1例  
国立病院機構東名古屋病院 呼吸器科 林 悠太 他
- C-27 インターフェロン治療中に発症したサルコイドーシスの1例  
国立病院機構長良医療センター 呼吸器内科 大野善太郎 他
- C-28 発熱、可溶性IL-2受容体高値をきたし悪性リンパ腫との鑑別を要した肺サルコイドーシスの1例  
市立島田市民病院 呼吸器内科 齋藤 好久 他
- C-29 転移性肺腫瘍との鑑別を要した肺サルコイドーシスの1例  
静岡市立静岡病院 呼吸器科 佐野 武尚 他
- \*C-30 Löfgren症候群(急性サルコイドーシス)の1例  
浜松医科大学 第二内科 榊原 智晶 他

14:00~15:00

肺血管・OSAS他 座長 三重大学 呼吸器内科 小林 哲

- C-31 感染性心内膜炎に合併した敗血症性肺塞栓の1例  
名古屋第二赤十字病院 呼吸器内科 山羽 悠介 他
- C-32 von Recklinghausen 病に合併した敗血症性肺塞栓症の1例  
藤枝市立総合病院 呼吸器内科 津久井 賢 他
- C-33 気管支喘息を主症状として発症した肺塞栓症の1例  
松波総合病院 呼吸器内科 辰岡 浩樹 他
- \*C-34 閉塞性細気管支炎により肺高血圧症をきたした1例  
藤田保健衛生大学 呼吸器内科・アレルギー科 津留 智子 他
- C-35 閉塞性睡眠時無呼吸症候群に対する口腔内装置治療の継続について  
トヨタ記念病院 呼吸器科 高木 康之 他
- C-36 当院におけるNIOX MIN<sup>®</sup>を用いた呼気中NO(FENO)の臨床的検討  
磐田市立総合病院 呼吸器内科 原田 雅教 他

14:50～15:30

嚢胞性疾患他 座長 聖隷三方原病院 呼吸器センター外科 雪上 晴弘

- \*C-37 異所性子宮内膜症による喀血の2例  
聖隷三方原病院 呼吸器センター内科 吉村 克洋 他
- C-38 感染により増大した巨大気腫性肺嚢胞に対し肺減量手術（VRS）を施行した1例  
NHO三重中央医療センター 呼吸器外科 安達 勝利 他
- C-39 血胸が診断契機となった気管支性嚢胞の1例  
岐阜県総合医療センター 呼吸器科 都竹 晃文 他
- \*C-40 Primary ciliary dyskinesia の1例  
愛知県厚生連豊田厚生病院 呼吸器アレルギー科 暁 陽祐 他