

会場案内図

第123回日本結核病学会東海地方学会
 第105回日本呼吸器学会東海地方学会
 第8回日本サルコイドーシス/肉芽腫性疾患学会中部支部会

社) 日本呼吸器学会 URL <http://www.jrs.or.jp>

会 期 2014年6月21日(土) 午後12時10分より
 2014年6月22日(日) 午前9時10分より

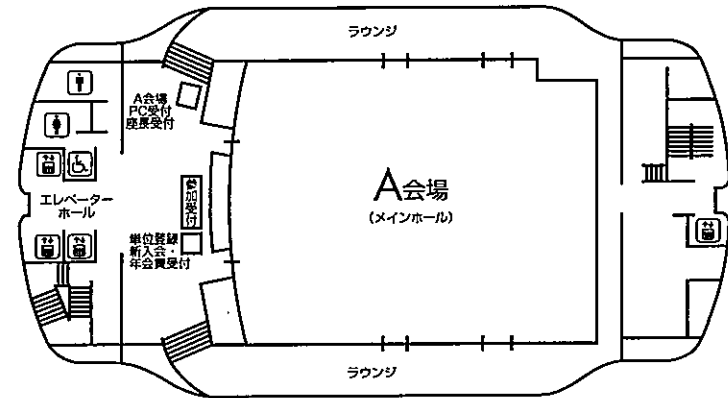
会 場 名古屋市中小企業振興会館(吹上ホール)
 名古屋市千種区吹上2-6-3
 TEL 052-735-2111(代表)

A会場(7階 メインホール)
 B会場(4階 第7会議室)
 C会場(4階 第3会議室)

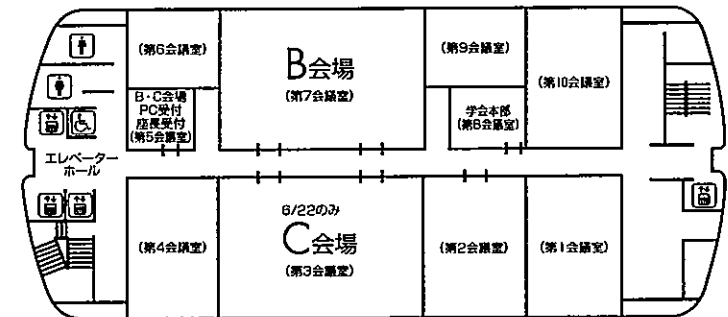
会 長 新実 彰男

〒467-8601 愛知県名古屋市瑞穂区瑞穂町字川澄1
 名古屋市立大学 呼吸器・免疫アレルギー内科学
 TEL: 052-853-8216 FAX: 052-852-0849

7F



4F



お 願 い

- 1) 一般演題は発表時間6分、討論3分、時間厳守でお願いします。
- 2) 発表はすべてPCプレゼンテーションで、一面映写です。発表データをCD-R、またはUSBメモリーにてご持参いただき、発表の30分前までに各会場前で受付及び動作確認をしてください。(2日目朝は9時05分より受付開始します。)
- 3) **COI (利益相反) 申告対象者は、発表スライドの一枚目にCOI状態を開示してください。**
- 4) 動画は使用出来ません。また、スライド枚数の指定はございません。
- 5) 主催者側で用意するPCはWindows、アプリケーションはPowerPointです。
発表データは Windows 版 PowerPoint 2010 で作成してください。
データファイル名は「演題番号+氏名.pptx」としてください。
- 6) 一般演題座長の先生は、ご担当セッション20分前までに各会場座長受付にて受付をしてください。(2日目朝一番のセッションは受付開始次第)
- 7) 日本結核病学会誌に掲載希望の方は抄録原本(演題名、所属を含め200字以内) および、そのデータ(Wordファイル)をスライド受付時にご提出下さい。
- 8) 参加者は、参加費として3,000円(会場整理費2,000円+セミナー参加費1,000円)を納め、参加証(ネームカード)をお受け取り下さい。
サルコイドーシス学会のみの参加は無料です。
会場内では必ず参加証をお付け下さい。参加受付は7階です。
- 9) 学生(院生は含まない)、研修医(医師国家試験取得後3年目まで)の参加費は無料です。
学生は身分証明書を提示して下さい。
- 10) 参加証は学会出席証、セミナー参加証となりますので大切に保管して下さい。尚、地方会場でも単位登録が可能となりましたので**会員カード**をご持参ください。
- 11) プログラムは当日忘れずにご持参下さい。
- 12) 会場内は、すべて禁煙となりますので、ご理解・ご協力をお願いします。
- 13) ホームページアドレス <http://www.ccs-net.co.jp/>

会 場

名古屋市中小企業振興会館 (吹上ホール)

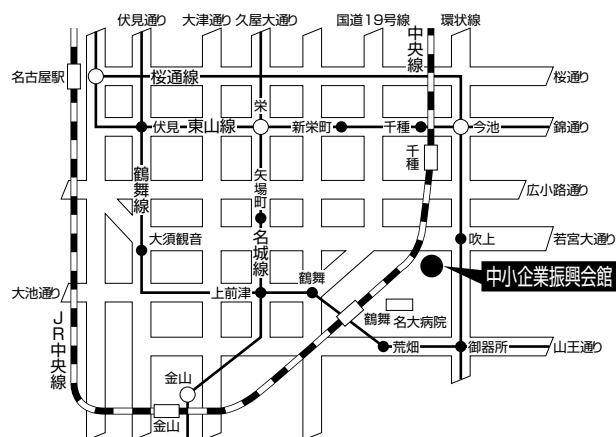
〒464-0856 名古屋市千種区吹上2-6-3 TEL 052-735-2111(代表)

ホームページアドレス <http://www.nipc.or.jp/fukiage/>

会 場

- ・JR「名古屋」駅より
地下鉄 桜通線(今池、野並方面行き)にて「吹上」
駅下車。南改札口より5番出口へ。(徒歩5分)
- ・JR「鶴舞」駅(中央線)より
徒歩 約20分
タクシー 約10分 800円位
- ・地下鉄 桜通線へは
地下鉄 東山線「名古屋」「今池」
鶴舞線「丸の内」「御器所」
名城線「久屋大通」「新瑞橋」にて乗換え
- ・タクシーにて
JR「名古屋」駅より 約20~30分 約2,000円位

学会のための専用駐車場はありません。
(駐車場はすべて有料です。)



当日は別イベントも開催されますので、駐車場は大変混雑いたします。時間に余裕を持ってお越し下さい。

日程表

6月21日 (土)

	A会場 7階 メインホール	B会場 4階 第7会議室
9:30		
10:00		
11:00		
12:00	12:10~12:15 開会の辞	
12:15	12:15~12:51 薬剤性肺障害・間質性肺炎-1 A-1~A-4	12:15~12:51 肺真菌症-1 B-1~B-4
13:00	12:51~13:27 薬剤性肺障害・間質性肺炎-2 A-5~A-8	12:51~13:36 肺真菌症-2 B-5~B-9
14:00	13:27~14:12 肺結核 A-9~A-13	13:36~14:03 びまん性肺疾患-1 B-10~B-12
15:00	14:12~14:57 膠原病・血管炎 A-14~A-18	14:03~14:30 びまん性肺疾患-2 B-13~B-15
16:00		14:30~15:10 女性支援特別講演
17:00		15:20~16:20 結核教育講演
18:00		16:30~17:30 イブニングセミナー1
18:30		17:30~18:30 イブニングセミナー2

日程表

6月22日（日）

	A会場 7階 メインホール	B会場 4階 第7会議室	C会場 4階 第3会議室
9:00			
	9:10～ 9:46 肺腫瘍・アミロイドーシス A-19～A-22	9:10～ 9:46 感染症－1 B-16～B-19	9:10～ 9:46 非結核性抗酸菌症 C-1～C-4
10:00	9:46～ 10:22 肺癌－1 A-23～A-26	9:46～ 10:22 感染症－2 B-20～B-23	9:46～ 10:22 サルコイドーシス C-5～C-8
11:00	10:22～ 11:07 肺癌－2 A-27～A-31	10:22～ 11:07 感染症－3 B-24～B-28	10:22～ 11:07 慢性閉塞性肺疾患 C-9～C-13
12:00	11:20～ 12:20 特別講演		
13:00		12:30～ 13:30 代議員会	12:30～ 13:30 ランチョンセミナー
14:00	13:40～ 14:00 総会		
15:00	14:10～ 14:55 肺癌－3 A-32～A-36	14:10～ 14:55 感染症－4・その他 B-29～B-33	14:10～ 14:55 稀少疾患 C-14～C-18
16:00	14:55～ 15:40 肺癌－4 A-37～A-41	14:55～ 15:40 転移性肺腫瘍 B-34～B-38	14:55～ 15:31 肺循環・急性肺障害－1 C-19～C-22
17:00	15:40～ 16:16 胸膜・縦隔腫瘍－1 A-42～A-45	15:40～ 16:16 リンパ増殖性疾患－1 B-39～B-42	15:31～ 16:07 肺循環・急性肺障害－2 C-23～C-26
	16:16～ 16:52 胸膜・縦隔腫瘍－2 A-46～A-49	16:16～ 16:52 リンパ増殖性疾患－2・その他 B-43～B-46	16:07～ 16:34 肺循環・急性肺障害－3 C-27～C-29
	16:52～ 17:28 胸膜・縦隔腫瘍－3 A-50～A-53	16:52～ 17:28 気管支喘息 B-47～B-50	16:34～ 17:01 IgG4関連疾患 C-30～C-32
18:00	17:28～17:33 閉会の辞		17:01～ 17:28 肺胞蛋白症 C-33～C-35
18:30			



第105回日本呼吸器学会東海地方学会セミナー

6月21日(土)

回会場 女性支援特別講演 14:30~15:10

座長：大同病院 理事長 吉川 公章 先生
演者：大同病院 小児科 水野 美穂子 先生

回会場 結核教育講演 15:20~16:20

座長：さとうクリニック 院長 佐藤 滋樹 先生

「肺非結核性抗酸菌症」

国立病院機構近畿中央胸部疾患センター 鈴木 克洋 先生

後援：日本結核病学会東海支部

回会場 イブニングセミナー1 16:30~17:30

座長：藤田保健衛生大学医学部 呼吸器内科学Ⅱ講座 堀口 高彦 先生

「感染症と喘息」

東邦大学医療センター大橋病院 呼吸器内科 松瀬 厚人 先生

共催：アストラゼネカ株式会社

回会場 イブニングセミナー2 17:30~18:30

座長：社会医療法人大雄会 呼吸器内科 岡澤 光芝 先生

「急性～遷延性咳嗽の診療 感染性および感染後咳嗽を中心に」

川崎医科大学 総合内科学Ⅰ 宮下 修行 先生

共催：アボットジャパン株式会社

6月22日（日）

A会場 特別講演 11:20~12:20

座長：名古屋市立大学 呼吸器・免疫アレルギー内科学 新実 彰男

「睡眠呼吸障害の現状と対応」

京都大学 呼吸管理睡眠制御学講座 陳 和夫 先生

Q会場 ランチョンセミナー 12:30~13:30

座長：名古屋市立大学 呼吸器・免疫アレルギー内科学 小栗 鉄也 先生

「進行非小細胞肺癌の治療戦略 –ASCO2014でどうかわるのか–」

帝京大学医学部 内科学講座腫瘍内科 関 順彦 先生

共催：日本イーライリリー株式会社

第123回日本結核病学会東海地方学会
 第105回日本呼吸器学会東海地方学会 一 般 演 題
 第8回日本サルコイドーシス/肉芽腫性疾患中部支部会

A会場

第1日目(6月21日 土曜日)

(研修医アワード対象の演題番号には*が付いています)

12:15-12:51

薬剤性肺障害・間質性肺炎-1 座長 豊川市民病院 呼吸器内科 二宮 茂光

- *A-1 半夏瀉心湯による薬剤性肺炎の1例
 聖隷三方原病院 呼吸器センター 内科 中西 健太 他
- A-2 潰瘍性大腸炎治療中に発症したインフリキシマブによる薬剤性肺炎の1例
 安城更生病院 呼吸器内科 黒田 浩一 他
- *A-3 ゴセレリンによる薬剤性肺臓炎と考えられた一例
 一宮市立市民病院 呼吸器内科 上野 圭貴 他
- *A-4 重篤な呼吸不全を呈したメサラジンによる薬剤性肺障害の1例
 公立陶生病院 呼吸器・アレルギー疾患内科 大井 肇 他

12:51-13:27

薬剤性肺障害・間質性肺炎-2 座長 公立陶生病院 呼吸器・アレルギー内科 片岡 健介

- *A-5 再投与で出現し、薬剤性肺炎が考慮された一例
 豊川市民病院 呼吸器内科・リウマチ科 中村 龍二 他
- *A-6 健康食品の服用が原因と思われる薬剤性肺炎の1例
 聖隷三方原病院 呼吸器病センター内科 上沼 康範 他
- A-7 アミオダロンによる肺胞出血の1例
 安城更生病院 呼吸器科 黒田 浩一 他
- A-8 特発性肺線維症に対するpirfenidone+cyclosporin-A併用療法の有用性の検討
 NHO三重中央医療センター 呼吸器科 井端 英憲 他

13:27-14:12

肺結核 座長 東名古屋病院 呼吸器内科 中川 拓

- A-9 関節リウマチのためインフリキシマブを使用中、急激に胸腹水の増加を認め、最終的に結核性胸膜炎・腹膜炎と診断した1例
 JA愛知厚生連江南厚生病院 呼吸器内科 浅野 俊明 他
- *A-10 喘息管理中に発症した気管支結核の1例
 静岡県立総合病院 呼吸器内科 羽田 綾馬 他
- *A-11 EBUS-TBNAが診断に有用であった肺門・縦隔リンパ節結核の2例
 名古屋第二赤十字病院 呼吸器内科 柘植 彩花 他
- *A-12 PET検診で発見された肺結核の1例
 市立四日市病院 内科 黒部 将成 他
- A-13 保存的加療で改善した肺結核、結核性脊椎炎、流注膿瘍の1例
 聖隷三方原病院 呼吸器センター内科 赤堀 大介 他

14:12-14:57

膠原病・血管炎 座長 大垣市民病院 呼吸器内科 白木 晶

- *A-14 全身性エリテマトーデスに合併した間質性肺炎の一例
 公立陶生病院 呼吸器・アレルギー疾患内科 長江 翔平 他
- *A-15 慢性肺血栓塞栓症を呈した抗リン脂質抗体症候群の1例
 静岡県立総合病院 呼吸器内科 野口 理絵 他
- A-16 乾性咳嗽にて受診し、巨細胞性動脈炎と診断し得た1例
 中部ろうさい病院 呼吸器内科 和田裕紀子 他
- *A-17 間質性肺炎が先行し、RPGNと肺胞出血を来した顕微鏡的多発血管炎の一例
 公立陶生病院 呼吸器・アレルギー疾患内科 櫻井 あや 他
- *A-18 関節リウマチ発症時に器質化肺炎を合併した1例
 小牧市民病院 呼吸器内科 櫻井 孟 他

B会場 第1日目(6月21日)

(研修医アワード対象の演題番号には*が付いています)

12:15-12:51

肺真菌症-1 座長 三重県立総合医療センター 呼吸器内科 油田 尚総

B-1 慢性進行性肺アスペルギルス症に対して外科的切除を行った一例
トヨタ記念病院 呼吸器科 大田亜希子 他

*B-2 発症時から8年間経過観察可能であった慢性壊死性肺アスペルギルス症の1例
松阪市民病院 呼吸器センター 小味由里絵 他

*B-3 Airway Invasive Aspergillosisの一例
公立陶生病院 呼吸器・アレルギー内科 森 裕太 他

B-4 嚢状気管支拡張腔内に限局した肺アスペルギルス症の1例
松阪市民病院 呼吸器センター 内藤 雅大 他

12:51-13:36

肺真菌症-2 座長 中部ろうさい病院 呼吸器内科 松尾 正樹

*B-5 フルコナゾール抵抗性の肺クリプトコックス症の2例
松阪市民病院 呼吸器センター 中村 祐基 他

B-6 非HIV免疫抑制患者に発症した肺クリプトコックス症の2例
磐田市立総合病院 呼吸器科 青野 祐也 他

*B-7 多肺葉性の浸潤影を呈した肺クリトコックス症の1例
名古屋記念病院 呼吸器科 中島 操希 他

*B-8 特発性肺線維症に合併した副鼻腔真菌症の1例
大垣市民病院 呼吸器内科 西堀 暢浩 他

B-9 特発性肺線維症に合併した肺フサリウム症の1例
三重県立総合医療センター 呼吸器内科 児玉 秀治 他

13:36-14:03

びまん性肺疾患-1 座長 聖隷三方原病院 呼吸器内科 小澤 雄一

B-10 血清インジウム値高値・KL-6高値を示し気管支鏡検査を施行した歯科合金製造者の1例
旭労災病院 呼吸器科 横山多佳子 他

B-11 骨髄異型性症候群合併後に大陰影の急速な増大を認めた珪肺症の1例
浜松労災病院 呼吸器内科 秋山 訓通 他

B-12 研磨作業にて発症した超硬合金肺の一例
藤田保健衛生大学医学部呼吸器内科学II講座 桑原 和伸 他

14:03-14:30

びまん性肺疾患-2 座長 旭労災病院 呼吸器科 加藤 宗博

*B-13 Mendelson症候群に伴う肺胞出血の一例
公立陶生病院 呼吸器・アレルギー疾患内科 徳田晃太郎 他

B-14 チャレンジテストにて診断した加湿器肺の1例
三重大学医学部附属病院 呼吸器内科 浦田健太郎 他

B-15 溶接工肺の一例
独立行政法人国立病院機構天竜病院 呼吸器内科 永福 建 他

A会場
第2日目（6月22日 日曜日）

（研修医アワード対象の演題番号には*が付いています）

9：10－9：46

肺腫瘍・アミロイドーシス 座長 名古屋掖済会病院 呼吸器科 島 浩一郎

- *A-19 肺カルチノイドの1例
独立行政法人地域医療機能推進機構 中京病院 呼吸器内科 山本 雅美 他
- *A-20 原発性肺癌との鑑別に苦慮した限局性結節性肺アミロイドーシスの1例
刈谷豊田総合病院 呼吸器・アレルギー内科 山本 怜 他
- A-21 肺アミロイドーシスの1例
三重大学医学部附属病院 呼吸器内科 高橋 佳紀 他
- *A-22 Minute pulmonary meningiothelial-like nodules (MPMN) の2例
松阪市民病院 呼吸器センター 渡辺健太郎 他

9：46－10：22

肺癌-1 座長 名古屋市立西部医療センター 呼吸器内科 秋田 憲志

- A-23 神経機能障害を初発症状として発見された肺腺癌、癌性髄膜炎の1例
独立行政法人地域医療機能推進機構 中京病院 呼吸器内科 福島 曜 他
- *A-24 LPシャントが有効であった肺腺癌に合併した水頭症の1例
公立陶生病院 呼吸器・アレルギー疾患内科 後藤 洋輔 他
- *A-25 癌関連網膜症で発見された肺大細胞神経内分泌癌の1例
浜松医科大学 第二内科 後藤 彩乃 他
- A-26 当院における癌性髄膜炎の検討
岐阜県立多治見病院 呼吸器内科 松浦 彰伸 他

10：22－11：07

肺癌-2 座長 NHO三重中央医療センター 呼吸器内科 藤本 源

- *A-27 粘表皮癌の1例
刈谷豊田総合病院 呼吸器・アレルギー内科 平松 孝嗣 他
- A-28 白血球著増を伴い、急速な進行を示したG-CSF産生肺扁平上皮癌の一剖検例
中部ろうさい病院 呼吸器内科 横井 英人 他
- A-29 気管支喘息として加療されていた左主気管支腺様嚢胞癌の1例
医療法人 清須呼吸器疾患研究会 豊和病院 小橋 保夫 他
- *A-30 好酸球増多を伴う骨髓異形成症候群に合併した若年者肺腺癌の1例
愛知厚生連 海南病院 呼吸器内科 伊藤 桜 他
- A-31 悪性中皮腫との鑑別を要した肺腺癌の1例
藤田保健衛生大学医学部 呼吸器内科学II講座 吉田 隆純 他

14：10－14：55

肺癌-3 座長 名古屋市立大学 呼吸器・免疫アレルギー内科学 前野 健

- *A-32 Gefitinib投与後、脳転移再発時に転移巣を摘出し、Gefitinibの耐性機序を確認したEGFR遺伝子変異陽性肺腺癌の1例
国立病院機構名古屋医療センター 呼吸器科 今村 恭子 他
- A-33 EGFR遺伝子変異（Ex19、Ex21）を有した重複癌の1例
三重中央医療センター 呼吸器科 西井 洋一 他
- A-34 当院におけるクリゾチニブの投与経験6症例
岐阜県立多治見病院 呼吸器内科 小林 大祐 他
- *A-35 クリゾチニブによる一次治療が著効した進行肺腺癌の1例
トヨタ記念病院 統合診療科 堀 智音 他
- A-36 Crizotinib内服中に徐脈を呈した肺腺癌の1例
浜松医療センター 呼吸器内科 田中 和樹 他

14:55-15:40

肺癌-4 座長 名古屋大学医学部付属病院 呼吸器内科 長谷 哲成

- A-37 化学放射線治療後S-1投与が奏効した口蓋扁桃転移を有する肺多形癌の1例
NHO三重中央医療センター 呼吸器科 藤本 源 他
- A-38 化学療法により急性腭炎を繰り返した小細胞肺癌の1例
聖隷三方原病院 呼吸器病センター内科 阿部 岳文 他
- A-39 CBDCA+nab-PTX併用療法が奏功した肺癌肉腫術後再発の1例
藤田保健衛生大学 呼吸器内科学I 山口 哲平 他
- A-40 全身化学療法および姑息放射線療法後に完全寛解(CR)が長期維持されている再発進展型小細胞肺癌の1例
愛知医科大学 呼吸器・アレルギー内科 小坂 顕司 他
- A-41 Paraneoplastic autonomic neuropathy を呈した小細胞肺癌の1例
藤田保健衛生大学 呼吸器内科学I 丹羽 義和 他

15:40-16:16

胸膜・縦隔腫瘍-1 座長 岐阜大学医学部 第二内科・呼吸器内科 伊藤 文隆

- A-42 特発性乳び胸の1例
名古屋第一赤十字病院 呼吸器内科 篠塚 怜衣 他
- *A-43 肝硬変による乳糜胸腹水を呈した1例
静岡県立総合病院 呼吸器内科 内藤 千絵 他
- *A-44 術後肋間肺ヘルニアの1例
国立病院機構名古屋医療センター 呼吸器科 石田あかね 他
- A-45 気管支塞栓術により治癒し得た超高齢難治性気胸の1例
聖隷三方原病院 呼吸器センター外科 幸田 敬悟 他

16:16-16:52

胸膜・縦隔腫瘍-2 座長 磐田市立総合病院 呼吸器内科 妹川 史朗

- *A-46 CPAP治療が有効であった巨大縦隔腫瘍の1例
松阪市民病院 呼吸器センター 鳥羽 修平 他
- *A-47 健診胸部X線異常を契機に組織球性壊死性リンパ節炎(菊池病)と診断した1例
小牧市民病院 呼吸器内科 榊原 慶祐 他
- A-48 局所麻酔下胸腔鏡が診断に有用であった悪性胸膜中皮腫の1例
岐阜大学医学部 第二内科・呼吸器内科 垣内 大蔵 他
- *A-49 急速に進行した肉腫型悪性胸膜中皮腫の1例
小牧市民病院 呼吸器内科 山下 有己 他

16:52-17:28

胸膜・縦隔腫瘍-3 座長 国立病院機構 名古屋医療センター 呼吸器内科 小暮 啓人

- A-50 肺もしくは縦隔原発NUT midline carcinomaの1例
磐田市立総合病院 呼吸器内科 青島洋一郎 他
- *A-51 生前診断が困難であった横紋筋肉腫の1例
聖隷浜松病院 呼吸器内科 鈴木 英子 他
- A-52 縦隔原発胚細胞腫瘍の1例
大垣市民病院 呼吸器内科 日比美智子 他
- A-53 前縦隔原発MALTリンパ腫の一例
愛知県がんセンター中央病院 呼吸器内科 大矢 由子 他

B会場 第2日目(6月23日)

(研修医アワード対象の演題番号には*が付いています)

9:10-9:46

感染症-1 座長 名古屋市立東部医療センター 呼吸器内科 前田 浩義

B-16 インフルエンザ肺炎の一例

藤田保健衛生大学病院 呼吸器内科学 I 武山 知子 他

*B-17 医療・介護関連肺炎として発症したレジオネラ肺炎の1例

刈谷豊田総合病院 呼吸器・アレルギー内科 岡 圭輔 他

*B-18 気管支肺胞洗浄が診断に有用であったインフルエンザウイルスによるARDSの一例

公立陶生病院 呼吸器・アレルギー内科 寺町 涼 他

B-19 成人水痘肺炎の1例

刈谷豊田総合病院 呼吸器・アレルギー内科 北川 弘祥 他

9:46-10:22

感染症-2 座長 名古屋第二赤十字病院 呼吸器内科 沓名 健雄

*B-20 HIV陽性ニューモシスチス肺炎にてアトバコンを使用した1例

名城病院 呼吸器科 荒川由香里 他

B-21 免疫抑制剤使用下に血小板減少を認め、CMVアンチゲネミア上昇を確認した2症例

沼津市立病院 呼吸器内科 下村 巖 他

B-22 当院におけるニューモシスチス肺炎症例の検討

三重県立総合医療センター 呼吸器内科 前田 光 他

*B-23 画像所見は軽微ながら気管支肺胞洗浄(BAL)で多数の菌体を認めたニューモシスチス肺炎の1例

藤田保健衛生大学 呼吸器内科学 I 後藤 祐介 他

10:22-11:07

感染症-3 座長 藤枝市立総合病院 呼吸器内科 津久井 賢

B-24 初期治療無効肺炎に対する高用量PZFX投与症例の検討

羽島市民病院 呼吸器科 森 秀法

*B-25 医療・介護関連肺炎(NHCAP)における抗菌剤選択と転帰についての検討

藤枝市立総合病院 呼吸器内科 宮下 晃一 他

B-26 肺炎桿菌肺炎に合併した頸椎椎体炎の1例

市立島田市民病院 呼吸器内科・外科 陳 昊 他

*B-27 胸壁穿通性肺膿瘍の1例

名古屋市立東部医療センター 呼吸器内科 荒木勇一朗 他

B-28 肺炎球菌性肺炎における臨床的安定に要する期間について

小牧市民病院 呼吸器内科 高田 和外 他

14:10-14:55

感染症-4・その他 座長 松阪市民病院 呼吸器センター 内藤 雅大

B-29 咯血を契機に診断した肺パストツレラ症の1例

国家公務員共済組合連合会 名城病院 呼吸器内科 後藤 大輝 他

*B-30 右下葉切除術にて診断した肺放線菌症の1例

静岡県立総合病院 呼吸器内科 鈴木 貴人 他

*B-31 ステロイド薬投与中に発症した β -D-グルカン高値を伴う肺ノカルジア症の1例

名古屋掖済会病院 呼吸器科 小林 弘典 他

*B-32 重症肺炎にて発症しcritical illness myopathyの1例

刈谷豊田総合病院 呼吸器・アレルギー内科 久我 祐介 他

B-33 グラム陰性菌や真菌の関与が示唆された加湿器肺の1例

静岡県立総合病院 呼吸器内科 櫻井 章吾 他

14:55-15:40

転移性肺腫瘍 座長 岐阜県立多治見病院 呼吸器内科 市川 元司

- *B-34 胸部CT上Mucoid impaction様の所見を認めた前立腺癌肺転移の1例
磐田市立総合病院 呼吸器内科 深田 充輝 他
- *B-35 多発結節影を呈した良性転移性平滑筋腫の1例
静岡県立総合病院 呼吸器内科 下田由季子 他
- B-36 大量胸水で発症した骨外性骨肉腫の1例
三重県立総合医療センター 呼吸器内科 笹邊 淳 他
- *B-37 癌性リンパ管症で発症した膵臓癌の一例
大垣市民病院 呼吸器内科 竹田 堯 他
- B-38 臨床的に原発性肺癌が疑われるも生検の結果大腸癌肺転移と診断された1例
独立行政法人地域医療機能推進機構 中京病院 呼吸器内科 玄 崇永 他

15:40-16:16

リンパ増殖性疾患-1 座長 安城更生病院 呼吸器内科 原 徹

- B-39 呼吸不全で発症した血管内大細胞型B細胞リンパ腫の1例
岐阜赤十字病院 呼吸器科 澤田 昌浩 他
- *B-40 肺腫瘍影と両下肢麻痺を主訴に受診したびまん性大細胞型B細胞リンパ腫の1例
藤枝市立総合病院 呼吸器内科 深澤 毅倫 他
- *B-41 胃胸腔瘻による膿気胸で発症した胃原発びまん性大細胞型B細胞性リンパ腫の1例
聖隷三方原病院 呼吸器病センター内科 小杉 洋平 他
- B-42 気管支鏡での診断が困難であった悪性リンパ腫の1例
藤田保健衛生大学病院 呼吸器内科学I 堀口 智也 他

16:16-16:52

リンパ増殖性疾患-2・その他 座長 藤田保健衛生大学 呼吸器内科学I 後藤 康洋

- *B-43 中縦隔発生MALTリqリンパ腫の1切除例
刈谷豊田総合病院 呼吸器外科 小田 梨紗 他
- *B-44 気管支鏡検査で診断したmethotrexate (MTX) 関連リンパ増殖性疾患の一例
静岡県立総合病院 呼吸器内科 望月 栄佑 他
- *B-45 胸膜浸潤を来したatypical chronic myeloid leukemiaの1剖検例
大垣市民病院 呼吸器科 堀 翔 他
- *B-46 術後7年で骨転移を契機に発見された胃GIST再発の1例
安城更生病院 呼吸器科 大立 知子 他

16:52-17:28

気管支喘息 座長 独立行政法人 地域医療機能推進機構 中京病院 呼吸器内科 龍華 祥雄

- B-47 吸入困難な高齢者/身体障害者喘息症例へのシクレソニド切り替えの有用性の検討
NHO三重中央医療センター 呼吸器科 井端 英憲 他
- B-48 喘息・COPDの吸入指導に関するアンケート調査
藤田保健衛生大学医学部 呼吸器内科学II講座 伴 直昭 他
- B-49 気管支喘息として加療されていたvocal cord dysfunction (VCD) の1例
医療法人 清須呼吸器疾患研究会 豊和病院 小橋 保夫 他
- *B-50 FP/SM、BUD/FMからFF/VIへ変更後の効果
藤田保健衛生大学医学部 呼吸器内科学II講座 森田 真央 他

C会場 第2日目(6月22日)

(研修医アワード対象の演題番号には*が付いています)

9:10-9:46

非結核性抗酸菌症 座長 刈谷豊田総合病院 呼吸器・アレルギー内科 武田 直也

- *C-1 胸水より *Mycobacterium avium* を検出した1例
名古屋掖済会病院 呼吸器科 篠原 由佳 他
- C-2 *Mycobacterium avium* subsp. *hominissuis* の肺ヒト株、ブタ株、HIV株における16S-23S rDNA ITS (internal transcribed spacer) 解析
東名古屋病院 呼吸器内科 足立 崇 他
- C-3 肺MAC症に対し補中益気湯が著効した1例
岐阜大学医学部 第二内科・呼吸器内科 森下めぐみ 他
- C-4 長期間の経過を観察し得た *Mycobacterium simiae* 感染症の1例
独立行政法人 国立病院機構 長良医療センター 呼吸器内科 浅野 幸市 他

9:46-10:22

サルコイドーシス 座長 愛知厚生連 海南病院 呼吸器内科 村松 秀樹

- *C-5 両肺野のびまん性粒状影および気管支壁に特徴的な数石状病変を認め、生検で肺野型サルコイドーシスと診断された1例
JA愛知厚生連江南厚生病院 呼吸器内科 大岩 秀明 他
- C-6 methotrexate内服中に発症したサルコイドーシスの1例
藤枝市立総合病院 呼吸器内科 勝又 峰生 他
- C-7 顔面神経麻痺、反回神経麻痺を合併したサルコイドーシスの1例
刈谷豊田総合病院 呼吸器・アレルギー内科 伊藤 千晴 他
- C-8 気管支鏡検査を契機に粟粒結核を発症したサルコイドーシスの1例
静岡県立総合病院 呼吸器内科 山本 輝人 他

10:22-11:07

慢性閉塞性肺炎患 座長 三重大学医学部付属病院 呼吸器内科学 小林 哲

- *C-9 トブラマイシン (TOB) 吸入にて入院回数の低下が見られたびまん性汎細気管支炎 (DPB) の一例
公立陶生病院 呼吸器・アレルギー内科 速井 俊策 他
- C-10 両側肺の多発嚢胞を契機に発見された濾胞性細気管支炎の1例
NHO三重中央医療センター 呼吸器科 岡野 智仁 他
- *C-11 分類不能型低ガンマグロブリン血症に細気管支炎を合併した1例
浜松医科大学 呼吸器内科 森田 雅子 他
- *C-12 甲状腺機能低下症が主因と考えられたCOPD急性増悪の一例
聖隷浜松病院 呼吸器内科 深澤 祐樹 他
- C-13 脳死片肺移植をうけたCOPDの一例
公立陶生病院 呼吸器・アレルギー内科 松田 俊明 他

14:10-14:55

稀少疾患 座長 聖隷浜松病院 呼吸器内科 三木 良浩

- *C-14 禁煙にて嚢胞性陰影の改善を認めた肺ランゲルハンス細胞組織球症の1例
松阪市民病院 呼吸器センター 坂口 直 他
- C-15 成人期に診断された肺リンパ管拡張症の1例
浜松労災病院 呼吸器内科 豊嶋 幹生 他
- *C-16 Birt-Hogg-Dubé症候群の1例
愛知医科大学病院 呼吸器・アレルギー内科 浅井 昭雅 他
- C-17 鼠径リンパ節生検にて診断したリンパ脈管筋腫症の一例
松阪市民病院 呼吸器センター 伊藤健太郎 他
- *C-18 慢性咳嗽の精査により診断された気管支閉鎖症の2例
静岡県立総合病院 呼吸器内科 林 一郎 他

14:55-15:31

肺循環・急性肺障害-1 座長 浜松医科大学 呼吸器内科 穂積 宏尚

- C-19 健診で発見された左肺底区動脈大動脈起始症の1例
津島市民病院 呼吸器科 住田 敦 他
- *C-20 呼吸不全を呈した肺動静脈瘻の1例
静岡県立総合病院 呼吸器内科 佐藤 辰宜 他
- C-21 大量喀血を来した気管支動脈蔓状血管腫の1例
小牧市民病院 呼吸器内科 田中健太郎 他
- C-22 大量喀血を来した肺骨化症の1例
三重県立総合医療センター 呼吸器内科 寺島 俊和 他

15:31-16:07

肺循環・急性肺障害-2 座長 小牧市民病院 呼吸器内科 梶川 茂久

- C-23 高流量鼻カヌラ (high-flow nasal cannulae: HFNC) システム使用例の臨床像の検討
磐田市立総合病院 呼吸器内科 天野 雄介 他
- *C-24 胸腔ドレナージ施行直後に再膨張性肺水腫を来した自然気胸の1例
名古屋掖済会病院 呼吸器科 糸魚川英之 他
- *C-25 さび落としスプレー吸入による肺障害が疑われた一例
静岡県立総合病院 呼吸器内科 嘉藤 光歩 他
- C-26 ECMOによって救命し得た重症インフルエンザ肺炎の一例
大垣市民病院 呼吸器科 狩野 裕久 他

16:07-16:34

肺循環・急性肺障害-3 座長 静岡県立総合病院 呼吸器内科 朝田 和博

- *C-27 シルデナフィルが有効であったサルコイドーシスに合併した肺高血圧症の1例
浜松医科大学 第二内科 三輪 聖 他
- *C-28 呼吸不全を契機に診断された筋委縮性側索硬化症の1例
刈谷豊田総合病院 呼吸器・アレルギー内科 神谷 圭亮 他
- C-29 先天性 antithrombin III 欠損症の1例
刈谷豊田総合病院 呼吸器・アレルギー内科 松井 彰 他

16:34-17:01

IgG4関連疾患 座長 藤田保健衛生大学 呼吸器内科学II講座 廣瀬 正裕

- *C-30 肺病理でUIPを示したIgG4関連疾患の1例
公立陶生病院 呼吸器・アレルギー疾患内科 古川 大記 他
- *C-31 IgG4関連疾患が疑われた多発肺炎炎症性偽腫瘍の1例
刈谷豊田総合病院 呼吸器・アレルギー内科 柴田 寛史 他
- *C-32 急速かつ高度の気管支拡張を呈したIgG4関連肺疾患の1例
三重大学医学部附属病院 呼吸器内科 北岡 一樹 他

17:01-17:28

肺胞蛋白症 座長 愛知医科大学 呼吸器・アレルギー内科 高橋 歩

- C-33 自覚症状に乏しく、人間ドックで発見された、早期肺胞蛋白症の一例
藤田保健衛生大学 呼吸器内科学I 森川紗也子 他
- *C-34 慢性関節リウマチに合併した抗GM-CSF抗体陽性肺胞蛋白症の2例
名古屋大学医学部附属病院 呼吸器内科 佐藤 美佳 他
- *C-35 肺胞蛋白症の1例
名古屋市立西部医療センター 呼吸器内科 中野 暁子 他