

第130回日本結核病学会東海地方学会
 第112回日本呼吸器学会東海地方学会
 第15回日本サルコイドーシス/肉芽腫性疾患学会中部支部会

社) 日本呼吸器学会 URL <http://www.jrs.or.jp>

会 期 2017年11月11日(土) 午後12時より
 2017年11月12日(日) 午前10時より

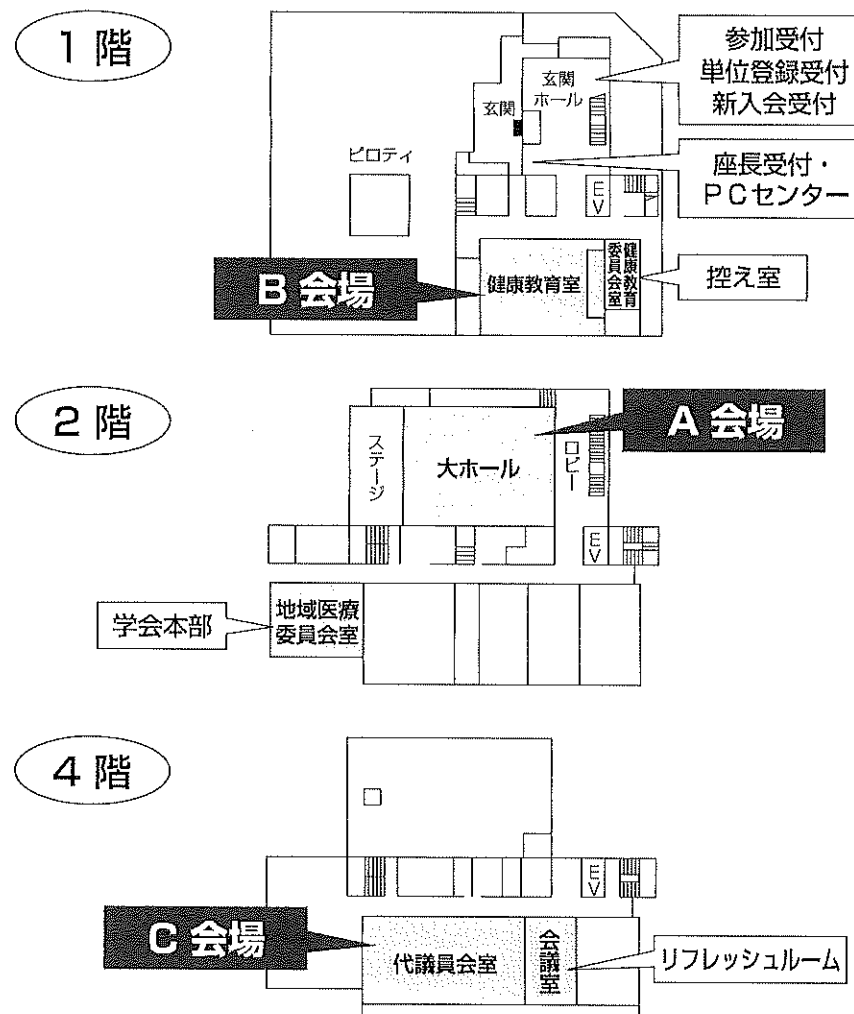
会 場 三重県医師会館
 三重県津市桜橋2-191-4 TEL: 059-228-3822

A会場(2階 大ホール)
 B会場(1階 健康教育室)
 C会場(4階 代議員会室)

会 長 高尾 仁二

〒514-8507 三重県津市江戸橋2-174
 三重大学大学院医学系研究科 胸部心臓血管外科学
 TEL: 059-231-5021(直通) FAX: 059-231-2845

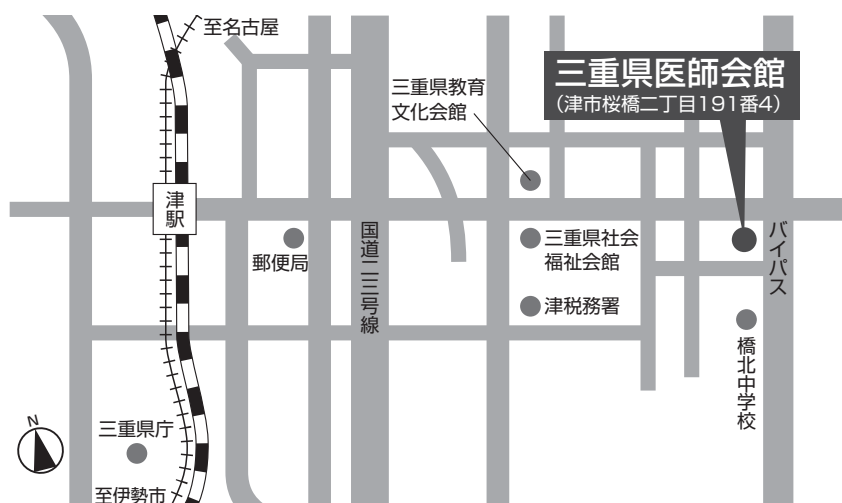会場案内図



お 願 い

- 1) 一般演題は発表時間6分、討論3分、時間厳守でお願いします。
- 2) 発表はすべてPCプレゼンテーションで、一面映写です。発表データはUSBメモリーにてご持参いただき、発表の30分前までにPCセンターで受付及び動作確認をしてください。(2日目朝は9時30分より受付開始します。)
- 3) **COI (利益相反) 申告対象者は、発表スライドの一枚目にCOI状態を開示してください。**
- 4) 動画は使用出来ません。また、スライド枚数の指定はございません。
- 5) 主催者側で用意するPCはWindows、アプリケーションはPowerPointです。
発表データは Windows 版 PowerPoint 2010 で作成してください。
データファイル名は「演題番号+氏名.pptx」としてください。
- 6) 一般演題座長の先生は、ご担当セッション20分前までに1階PCセンターにて受付をしてください。
- 7) 日本結核病学会誌に掲載希望の方は抄録原本(演題名、所属を含め200字以内)および、そのデータ(Wordファイル)をスライド受付時にご提出下さい。
- 8) 参加者は、参加費として3,000円(会場整理費2,000円+セミナー参加費1,000円)を納め、参加証(ネームカード)をお受け取り下さい。
サルコイドーシス学会のみの参加は無料です。
会場内では必ず参加証をお付け下さい。参加受付は1階です。
- 9) 学生(院生は含まない)、研修医(医師国家試験取得後3年目まで)の参加費は無料です。
学生は身分証明書を提示して下さい。
- 10) 参加証は学会出席証、セミナー参加証となりますので大切に保管して下さい。尚、地方会会場でも単位登録が可能となりましたので**会員カード**をご持参ください。
- 11) プログラムは当日忘れずにご持参下さい。
- 12) 会場内は、すべて禁煙となりますので、ご理解・ご協力をお願いします。
- 13) ホームページアドレス <http://www.ccs-net.co.jp/>

交通案内



- 津駅東口(JR側)より徒歩約10~15分
- タクシー
津駅東口タクシーのりばより(片道およそ630円)
- ご注意
大変申し訳ございませんが、三重県医師会館には十分な駐車スペースがございませんので、自家用車でのご来場はご遠慮ください。

日程表

11月11日 (土)

	A会場 2F 大ホール	B会場 1F 健康教育室	C会場 4F 代議員会室
9:00			
10:00			
11:00			
12:00	12:00~12:05 開会の辞		
	12:05~ 12:50 肺癌1 A-01~A-05	12:05~ 12:50 肺胞出血 B-01~B-05	12:05~ 12:50 N T M 1 C-01~C-05
13:00	12:50~ 13:35 肺癌2 A-06~A-10	12:50~ 13:35 血管炎関連 B-06~B-10	12:50~ 13:35 N T M 2 C-06~C-10
14:00	13:35~ 14:20 分子標的薬 A-11~A-15	13:35~ 14:11 膠原病関連1 B-11~B-14	13:35~ 14:20 結核 C-11~C-15
	14:20~ 15:05 免疫チェックポイント 阻害薬1 A-16~A-20	14:11~ 14:56 膠原病関連2 B-15~B-19	
15:00	15:05~ 15:50 免疫チェックポイント 阻害薬2 A-21~A-25	14:56~ 15:50 薬剤性肺障害など B-20~B-25	14:20~ 15:14 全身性疾患 C-16~C-21
16:00		16:00~ 17:00 イブニングセミナー1	15:14~ 15:50 気胸 C-22~C-25
17:00		17:00~ 18:00 イブニングセミナー2	
18:00			
19:00			

日程表

11月12日 (日)

	A会場 2F 大ホール	B会場 1F 健康教育室	C会場 4F 代議員会室
9:00			
10:00	10:00~ 10:45 悪性腫瘍 A-26~A-30	10:00~ 10:45 希少疾患など B-26~B-30	10:00~ 10:36 SCLCなど C-26~C-29
11:00	10:45~ 11:30 肺感染症 A-31~A-35	10:45~ 11:30 サルコイドーシス B-31~B-35	10:36~ 11:30 COPD/喘息 C-30~C-35
12:00	11:35~ 12:35 特別講演		
13:00		12:40~ 13:40 代議員会	12:40~ 13:40 ランチョンセミナー
14:00	13:45~ 14:10 総会		
	14:10~ 14:30 男女共同参画講演		
15:00	14:30~ 15:20 結核教育講演		
16:00	15:25~ 16:19 気管・気管支・胸膜 A-36~A-41	15:25~ 16:19 リンパ腫など B-36~B-41	15:25~ 16:19 真菌 C-36~C-41
17:00	16:20~16:25 閉会の挨拶		
18:00			
19:00			



第112回日本呼吸器学会東海地方学会セミナー

11月11日(土)

📍会場 イブニングセミナー ① 16:00～17:00

～ Precision Biopsy ～

座長：松阪市民病院 呼吸器センター 畑地 治 先生

1. 『肺癌診療におけるCT透視ガイド下生検の有用性』

演者：名古屋市立大学病院 放射線医学 下平 政史 先生

座長：三重県立総合医療センター 北勢呼吸器センター 吉田 正道 先生

2. 『肺癌 Re-biopsyの重要性と治療戦略』

演者：名古屋医療センター 呼吸器科・臨床腫瘍科 小暮 啓人 先生

共催：アストラゼネカ株式会社

📍会場 イブニングセミナー ② 17:00～18:00

座長：岐阜市民病院 がんセンター 澤 祥幸 先生

『免疫チェックポイント阻害剤によるがん治療』

～非小細胞肺癌における免疫療法の現状と課題～』

演者：四国がんセンター 呼吸器内科 野上 尚之 先生

共催：MSD株式会社／大鵬薬品工業株式会社

11月12日(日)

A会場 特別講演 11:35~12:35

座長：三重大学大学院医学系研究科 胸部心臓血管外科学 病院教授 高尾 仁二

「間質性肺炎合併肺癌の治療戦略」

演者：京都大学医学部附属病院 臨床研究総合センター 准教授 佐藤 寿彦 先生

G会場 ランチョンセミナー 12:40~13:40

座長：三重大学医学部附属病院 呼吸器内科 病院教授 小林 哲 先生

「特発性肺線維症の診断とその周辺」

演者：NHO近畿中央胸部疾患センター 臨床研究センター長 井上 義一 先生

共催：日本ベーリンガーインゲルハイム株式会社

A会場 男女共同参画 講演 14:10~14:30

座長：NHO三重中央医療センター 呼吸器外科 安達 勝利 先生

「『女性が働きやすい医療機関』認定制度について～三重県の取り組み～」

演者：NHO三重中央医療センター 臨床研修診療部長・循環器内科医長

三重県医師会 女性医師の委員会 委員長 田中 淳子 先生

A会場 結核教育講演 14:30~15:20

座長：三重大学 保健管理センター 教授 田口 修 先生

「結核診療プラクティス」

演者：NHO東名古屋病院 呼吸器内科・臨床研究部 微生物・免疫研究室長 中川 拓 先生

第130回日本結核病学会東海地方学会
 第112回日本呼吸器学会東海地方学会 一 般 演 題
 第15回日本サルコイドーシス/肉芽腫性疾患学会中部支部会

A会場

第1日目 (11月11日 土曜日)

(研修医アワード対象の演題番号には*が付いています)

12:05-12:50

肺癌1 座長 聖隷三方原病院 呼吸器センター外科 鈴木恵理子

- A-01 経気道的に肺内転移を来たし小葉中心性散布状陰影を呈した肺腺癌の一例
 藤田保健衛生大学病院 呼吸器内科学 I 前田 真吾 他
- *A-02 肺腺癌と腺様嚢胞癌を認めた多発癌の1例
 刈谷豊田総合病院 呼吸器・アレルギー内科 前田 珠希 他
- A-03 当院における肺野結節影を呈する症例に対するcryobiopsyの経験
 松阪市民病院 呼吸器センター 西井 洋一 他
- A-04 慢性肺アスペルギルス症との鑑別を要した肺腺扁平上皮癌の一例
 静岡県立総合病院 呼吸器内科 田中 悠子 他
- A-05 自然縮小した縦隔リンパ節転移癌の1例
 三重県立総合医療センター 呼吸器内科 鶴賀 龍樹 他

12:50-13:35

肺癌2 座長 中部労災病院 呼吸器内科 松尾 正樹

- *A-06 視覚異常で発症し急速な経過を辿った肺腺癌の1例
 トヨタ記念病院 統合診療科 原 真望 他
- A-07 多発筋炎合併肺癌の1例
 名古屋掖済会病院 呼吸器内科 糸魚川英之 他
- *A-08 ドセタキセル単剤症例にラムシルマブ追加併用にてさらに著効した肺腺癌の1症例
 西尾市民病院 呼吸器内科 藤原 秀之 他
- A-09 肺癌化学療法中に急性化膿性心膜炎を合併した1例
 磐田市立総合病院 呼吸器内科 岸本祐太郎 他
- *A-10 肺癌化学療法中に生じた脾摘患者のAeromonas caviae敗血症の1例
 三重大学医学部附属病院 呼吸器内科 渡邊 さや 他

13:35-14:20

分子標的薬 座長 市立四日市病院 呼吸器内科 山下 良

- *A-11 オシメルチニブ使用後に肺小細胞がんが形質転化した、EGFR遺伝子変異陽性肺腺がんの1例
 独立行政法人国立病院機構名古屋医療センター 呼吸器科 鳥居 厚志 他
- *A-12 Gefitinibにより奏効が得られた心筋転移を伴うEGFR遺伝子変異陽性肺腺癌の1例
 順天堂大学医学部附属静岡病院 呼吸器内科 富田 裕之 他
- A-13 Ceritinibが奏功したALK陽性肺癌の一例
 静岡県立総合病院 呼吸器内科 鈴木 貴人 他
- A-14 ALK遺伝子変異陽性肺癌の1例
 藤田保健衛生大学 呼吸器内科学 I 森川紗也子 他
- A-15 Pemetrexedが奏効したROS1陽性肺腺癌患者の1例
 藤田保健衛生大学 呼吸器内科学 I 相馬 智英 他

14：20-15：05

免疫チェックポイント阻害薬1 座長 藤田保健衛生大学 呼吸器内科学1 岡村 拓哉

- A-16 Nivolumabが著効した肺腺癌癌性髄膜炎の1例
三重県立総合医療センター 呼吸器内科 寺島 俊和 他
- A-17 Bazex症候群、RS3PE症候群による腫瘍随伴性関節炎、皮膚病変を認めペムブロリズマブによる治療を行った肺腺癌の1例
浜松医科大学 内科学第二講座 呼吸器内科 青島洋一郎 他
- A-18 ペムブロリツマブにて腹部リンパ節増大ならびに腹水増加のPseudo-progression呈した扁平上皮肺癌の一例
松阪市民病院 呼吸器センター 呼吸器内科 伊藤健太郎 他
- A-19 ペムブロリズマブによる薬剤性肺障害後に再投与が可能であった1例
静岡済生会総合病院 呼吸器内科 田熊 翔 他
- *A-20 Pembrolizumabによる薬剤性ILDを発症後、経過中にサイトメガロウイルス肺炎を呈した肺腺癌の1剖検例
松阪市民病院 呼吸器センター 中村 祐基 他

15：05-15：50

免疫チェックポイント阻害薬2 座長 刈谷豊田総合病院 呼吸器・アレルギー内科 鈴木 嘉洋

- A-21 ステロイド漸減中に再燃を認めたNivolumabによる薬剤性肺障害の一例
順天堂大学医学部附属静岡病院 呼吸器内科 安部寿美子 他
- A-22 ニボルマブ投与によってACTH単独欠損症が疑われた肺腺癌の1例
藤田保健衛生大学病院 呼吸器内科学I講座 山蔦久美子 他
- A-23 Pembrolizumab投与により免疫性血小板減少性紫斑病を来した1例
岐阜大学医学部附属病院 呼吸器内科 柳瀬 恒明 他
- *A-24 Pembrolizumab投与後に重症筋無力症および筋炎を発症した1例
一宮市立市民病院 呼吸器内科 山田 千晶 他
- *A-25 当院でペムブロリズマブによる間質性肺炎が疑われた2例
中部ろうさい病院 呼吸器内科 錦見 弘子 他

B会場 第1日目 (11月11日)

(研修医アワード対象の演題番号には*が付いています)

12:05-12:50

肺胞出血 座長 大垣市民病院 呼吸器内科 中島 治典

- *B-01 咽頭痛と倦怠感を主訴に受診し、悪性高血圧による肺胞出血と診断した一例
公立陶生病院 呼吸器・アレルギー疾患内科 佐藤 智則 他
- B-02 肺胞出血を呈したGoodpasture症候群の1例
大垣市民病院 呼吸器内科 野田 純也 他
- B-03 間接蛍光抗体法でC-ANCA陽性となった顕微鏡的多発血管炎(MPA)の1例
磐田市立総合病院 呼吸器内科 北原 佳泰 他
- *B-04 肺胞出血を来したPR3-ANCA陽性の顕微鏡的多発血管炎の1例
浜松医科大学 内科学第二講座 呼吸器内科 小島 千明 他
- *B-05 肺胞出血と急速進行性糸球体腎炎症候群を呈したANCA関連血管炎の1例
岐阜県総合医療センター 呼吸器内科 葛西佑太郎 他

12:50-13:35

血管炎関連 座長 岐阜県総合医療センター 呼吸器内科 都竹 晃文

- *B-06 MPO-ANCA陽性間質性肺炎の経過観察中に発症した顕微鏡的多発血管炎最重症例の1例
聖隷三方原病院 呼吸器センター内科 石原 寛之 他
- *B-07 難治性中耳炎を初発症状に発症した顕微鏡的多発血管炎の1例
磐田市立総合病院 呼吸器内科 村野 萌子 他
- *B-08 好酸球性多発血管炎性肉芽腫症の1例
トヨタ記念病院 統合診療科 小野村仁美 他
- B-09 好酸球性多発血管炎性肉芽腫症の1例
藤田保健衛生大学医学部 呼吸器内科II講座 吉田 隆純 他
- B-10 末梢神経障害に大量 γ グロブリン療法が奏功した好酸球性多発血管炎性肉芽腫症の1例
小牧市民病院 呼吸器内科 伊藤 峻 他

13:35-14:11

膠原病関連1 座長 名古屋大学医学部附属病院 呼吸器内科 表 紀仁

- *B-11 胸膜炎・心膜炎の合併を認めた成人still病の1例
磐田市立総合病院 呼吸器内科 中井 省吾 他
- B-12 関節リウマチによる肺内多発結節および無菌性胸膜炎の1例
藤枝市立総合病院 呼吸器内科 持塚 康孝 他
- *B-13 心嚢水貯留を伴う強皮症関連間質性肺炎にステロイド+免疫抑制剤治療を行い軽快を得た1例
公立陶生病院 呼吸器・アレルギー疾患内科 平野 智也 他
- B-14 若年女性に発症したSLE関連肺病変の1例
浜松医科大学 内科学第二講座 呼吸器内科 勝又 峰生 他

14：11－14：56

膠原病関連2 座長 浜松医科大学 第二内科 松島紗代実

- | | | |
|-------|--|---------|
| *B-15 | 好酸球性胸水を認めた抗PL-7抗体陽性の抗ARS抗体症候群の一例
聖隷浜松病院 呼吸器内科 | 小林 駿介 他 |
| *B-16 | 関節リウマチに合併した抗OJ抗体陽性の抗ARS抗体症候群の1例
聖隷浜松病院 呼吸器内科 | 小柳 悠 他 |
| *B-17 | 抗MDA5抗体が陽性であった急速進行性間質性肺炎の1例
市立四日市病院 呼吸器内科 | 近藤 怜苑 他 |
| B-18 | 当院における抗MDA5抗体陽性間質性肺炎の臨床的検討
中東遠総合医療センター 呼吸器内科 | 三上 智 他 |
| B-19 | 多剤併用免疫抑制療法が奏功したAmyopathic dermatomyositis (ADM)の1例
名古屋第一赤十字病院 呼吸器内科 | 谷本 光希 他 |

14：56－15：50

薬剤性肺障害など 座長 聖隷浜松病院 呼吸器内科 橋本 大

- | | | |
|-------|---|---------|
| *B-20 | NSAIDs貼付薬で大発作を来したアスピリン喘息の1例
静岡県立総合病院 呼吸器内科 | 田村可菜美 他 |
| *B-21 | 潰瘍性大腸炎の治療中に発症した好酸球性肺炎の一例
磐田市立総合病院 呼吸器内科 | 平松 俊哉 他 |
| *B-22 | 受動喫煙による発症が疑われた急性好酸球性肺炎の1例
聖隷三方原病院 呼吸器センター内科 | 金田 桂 他 |
| B-23 | 化学性肺炎と診断した一例
中東遠総合医療センター 呼吸器内科 | 牧野 靖 他 |
| B-24 | 温清飲による薬剤性肺障害が疑われた一例
名古屋第二赤十字病院 呼吸器内科 | 平松 佑斗 他 |
| *B-25 | 投与開始から3年後に発症したアダリムマブによる薬剤性肺障害の1例
聖隷三方原病院 呼吸器センター内科 | 浅井麻依子 他 |

C会場 第1日目(11月11日)

(研修医アワード対象の演題番号には*が付いています)

12:05-12:50

N T M 1 座長 静岡市立静岡病院 呼吸器内科 藤井 雅人

- C-01 若年女性に発症したMycobacterium abscessus症の1例
浜松労災病院 呼吸器内科 深田 充輝 他
- C-02 MAC症治療終了後にMycobacterium abscessus肺感染症を合併した1例
名古屋第一赤十字病院 呼吸器内科 酒井 麻里 他
- *C-03 外科的切除前後に化学療法を行い良好な経過が得られている肺Mycobacterium abscessus症の1例
聖隷三方原病院 呼吸器センター内科 小坂 峻平 他
- *C-04 BCG膀胱内注入療法後に発症した播種性M. bovis感染症の1例
公立陶生病院 呼吸器アレルギー疾患内科 岩田 憲吾 他
- *C-05 治療に難渋した肺Mycobacterium massiliense症の1例
聖隷浜松病院 呼吸器内科 齋藤 合 他

12:50-13:35

N T M 2 座長 静岡県立総合病院 呼吸器内科 赤松 泰介

- *C-06 空洞形成を伴う孤立性病変を呈した肺MAC症の1例
刈谷豊田総合病院 呼吸器・アレルギー内科 中島 国也 他
- *C-07 非結核性抗酸菌によるリンパ節炎を契機に抗IFN- γ 抗体血症と診断した1例
岐阜県総合医療センター 呼吸器内科 西脇 綾子 他
- *C-08 肺nodular lymphoid hyperplasiaを合併した抗IFN- γ 中和抗体陽性播種性非結核性抗酸菌症の1例
聖隷浜松病院 呼吸器内科 石瀬 裕子 他
- *C-09 肺非結核性抗酸菌症と合併し診断に苦慮した粟粒結核の1例
浜松医療センター 呼吸器内科 勝又 萌 他
- C-10 髄液ADAの改善を認めた結核性髄膜炎の2例
名古屋掖済会病院 呼吸器内科 篠原 由佳 他

13:35-14:20

結核 座長 三重中央医療センター 呼吸器内科 岡野 智仁

- *C-11 結核性肛門周囲膿瘍を合併した肺結核の1例
聖隷三方原病院 呼吸器センター内科 水上明日野 他
- *C-12 出産時の対応に苦慮した妊婦活動性肺結核の1例
静岡県立総合病院 呼吸器内科 増田 寿寛 他
- *C-13 胸部異常陰影で発見された胸膜結核腫の小児例
静岡市立静岡病院 呼吸器内科 渡辺 綾乃 他
- *C-14 局所麻酔下胸腔鏡検査で診断された結核性胸膜炎の1例
刈谷豊田総合病院 呼吸器・アレルギー内科 浅野 元世 他
- *C-15 胸腔鏡下胸膜生検が診断に有用であった結核性胸膜炎の一例
静岡市立静岡病院 呼吸器内科 伊東侑治郎 他

14：20-15：14

全身性疾患 座長 聖隷三方原病院 呼吸器センター内科 長谷川 浩嗣

- C-16 演題取り下げ
- *C-17 胸部異常影が診断契機となったSAPHO症候群の一例
静岡県立総合病院 呼吸器内科 遠藤 慶成 他
- *C-18 歯科処置後に発症したLemierre症候群の一例
藤枝市立総合病院 呼吸器内科 久保田 努 他
- C-19 当科で経験した好酸球性消化管疾患の2例
藤田保健衛生大学医学部 呼吸器内科学II講座 出口亜里紗 他
- *C-20 CO₂ナルコーシスで搬送され、COPD増悪と鑑別を要した重症筋無力症クリーゼの一例
公立陶生病院 呼吸器・アレルギー疾患内科 野口陽一郎 他
- *C-21 進行性多巣性白質脳症を合併した胸腺腫の1例
市立四日市病院 呼吸器内科 濱崎 一 他

15：14-15：50

気胸 座長 松阪市民病院 呼吸器センター外科 渡邊 文亮

- C-22 Pleuroparenchymal fibroelastosis (PPFE)に併発した難治性気胸に対し、気管支鏡下
Endobronchial Watanabe Spigot® (EWS)充填法が有効であった一例
藤枝市立総合病院 呼吸器内科 直井 兵伍 他
- *C-23 Birt-Hogg-Dube症候群の1例
宏潤会大同病院 呼吸器内科、名古屋市立大学病院 呼吸器・リウマチ・アレルギー内科 岡山未奈実 他
- C-24 Birt-Hogg-Dube症候群の一例
JCHO中京病院 呼吸器内科 折中 雅美 他
- C-25 左気胸をきたした両側多発胸腔内結石の1例
聖隷三方原病院 呼吸器センター外科 鈴木恵理子 他

A会場 第2日目 (11月12日 日曜日)

(研修医アワード対象の演題番号には*が付いています)

10:00-10:45

悪性腫瘍 座長 松阪市民病院 呼吸器センター 西井 洋一

- *A-26 多発性空洞陰影を呈した腺癌肺転移の一例
聖隷浜松病院 呼吸器内科 藤田侑以子 他
- *A-27 大腸癌により肺穿孔を来した1例
刈谷豊田総合病院 呼吸器・アレルギー内科 藤浦 悠希 他
- *A-28 右胸水を契機に発見され、診断に難渋した腹膜癌横隔膜転移の1例
三重県立総合医療センター 呼吸器内科 後藤 広樹 他
- *A-29 局所麻酔下胸腔鏡検査により診断された腎細胞癌胸膜転移の1例
静岡市立静岡病院 呼吸器内科 甲斐翔太郎 他
- *A-30 臨床的に胃癌によるpulmonary tumor thrombotic microangiopathy (PTTM)が疑われた1例
公立陶生病院 呼吸器アレルギー疾患内科 板東 知宏 他

10:45-11:30

肺感染症 座長 藤田保健衛生大学 呼吸器内科学II 桑原 和伸

- A-31 肺Pasteurella症の1例
静岡市立清水病院 呼吸器内科 森 和貴 他
- A-32 当院における成人百日咳11症例の検討
三重県立総合医療センター 呼吸器内科 前田 光 他
- *A-33 肺炎球菌6B型による肺化膿症の1例
伊勢赤十字病院 呼吸器内科 鈴木 健大 他
- A-34 肺膿瘍に認めた、体循環-肺循環シャントを有した感染性肺動脈仮性動脈瘤の1例
聖隷浜松病院 呼吸器内科 宮下 晃一 他
- A-35 肺扁平上皮癌に対する気管支鏡生検後に膿胸を発症した1例
朝日大学歯学部附属村上記念病院 呼吸器内科 豊吉沙耶香 他

15:25-16:19

気管・気管支・胸膜 座長 名古屋医療センター 呼吸器科 中畑 征史

- *A-36 高周波スネアとアルゴンプラズマ凝固法により切除、焼却した気管支内過誤腫の1例
静岡県立総合病院 呼吸器内科 渡邊 裕文 他
- A-37 気管支喘息として加療中に縦隔気腫が発見の契機となった左主気管支腫瘍のinflammatory myofibroblastic tumorの1例
医療法人清須呼吸器疾患研究会 はるひ呼吸器病院 呼吸器内科 小橋 保夫 他
- A-38 COPDに合併した難治性気管支炎で発症し再発性多発軟骨炎が疑われた1例
藤田保健衛生大学 呼吸器内科学I 伊奈 拓摩 他
- *A-39 気管内転移を呈した肺扁平上皮癌の1例
中部労災病院 呼吸器内科 大槻 遼 他
- A-40 膿胸との鑑別が困難であった悪性胸膜中皮腫の2連続症例
羽島市民病院 呼吸器内科 森 秀法 他
- *A-41 局所麻酔薬下胸腔鏡で診断した肉腫型悪性中皮腫の1例
聖隷三方原病院 呼吸器センター内科 河上明日香 他

B会場 第2日目(11月12日)

(研修医アワード対象の演題番号には*が付いています)

10:00-10:45

希少疾患など 座長 三重大学病院 呼吸器内科 中原 博紀

- *B-26 混合性結合組織病(MCTD)に合併した間質性肺炎の1例
国立病院機構三重中央医療センター 呼吸器内科 渡邊麻衣子 他
- B-27 気腫合併肺線維症(CPFE)を呈したIgG4関連肺疾患の1例
聖隷浜松病院 呼吸器内科 河野 雅人 他
- B-28 急速に線維化が進行した肺胞蛋白症の1例
愛知医科大学 呼吸器アレルギー内科 加藤 俊夫 他
- B-29 電撃型脂肪塞栓症候群の1剖検例
大垣市民病院 呼吸器内科 堀 翔 他
- B-30 肺類上皮血管内皮腫の1例
NHO三重中央医療センター 呼吸器内科 内藤 雅大 他

10:45-11:30

サルコイドーシス 座長 愛知医科大学 呼吸器・アレルギー内科 松原 彩子

- *B-31 胸膜病変を伴ったサルコイドーシスの1例
静岡県立総合病院 呼吸器内科 高橋 進悟 他
- *B-32 水頭症を呈したサルコイドーシスの1例
静岡県立総合病院 呼吸器内科 中安 弘征 他
- B-33 中枢気管支病変を伴ったサルコイドーシスの1例
静岡赤十字病院 呼吸器内科 森田 雅子 他
- B-34 一過性の粒状影を呈した肺サルコイドーシスと考えられた一例
藤枝市立総合病院 呼吸器内科 大石 享平 他
- B-35 進行性に増大する縦隔腫瘤影を呈した老人性アミロイドーシスの1例
JA愛知厚生連 海南病院 呼吸器内科 酒井 祐輔 他

15:25-16:19

リンパ腫など 座長 トヨタ記念病院 呼吸器科 高木 康之

- B-36 胸骨から皮下までの浸潤を伴った胸腺癌の1切除例
刈谷豊田総合病院 呼吸器外科 山田 健 他
- B-37 MTX関連肺原発悪性リンパ腫の1例
国立病院機構天竜病院 呼吸器アレルギー科 藤田 薫 他
- *B-38 経気管支肺生検で診断した血管内リンパ腫の1例
聖隷三方原病院 呼吸器センター内科 杉山 未紗 他
- B-39 縦隔リンパ節のEBUS-TBNAで診断し得た成人T細胞白血病/リンパ腫型(ATLL)の1例
藤田保健衛生大学 呼吸器内科学 I 渡邊 俊和 他
- *B-40 胸水貯留を契機に診断されたCastleman病の1例
大垣市民病院 呼吸器内科 谷村 真依 他
- *B-41 診断に難渋した多中心性キャスルマン病に対しトシリズマブが著効した1例
名古屋掖済会病院 呼吸器内科 岩間真由子 他

C会場 第2日目 (11月12日)

(研修医アワード対象の演題番号には*が付いています)

10:00-10:36

SCLCなど 座長 三重県立総合医療センター 呼吸器内科 油田 尚総

- C-26 難治性低血糖にジアゾキシドが奏功したインスリン様物質産生肺癌の1例
国立病院機構 三重中央医療センター 呼吸器内科 坂倉 康正 他
- C-27 大腸回盲部転移を来した小細胞癌の1例
独立行政法人国立病院機構 三重中央医療センター 呼吸器内科 岡野 智仁 他
- C-28 当院における小細胞肺癌の手術症例の検討
旭労災病院 呼吸器科 堀内 実 他
- *C-29 肺小細胞癌の転移性脳腫瘍に対するガンマナイフ治療後に腫瘍の増大を認めた1例
刈谷豊田総合病院 呼吸器・アレルギー内科 平野 達也 他

10:36-11:30

COPD/喘息 座長 磐田市立総合病院 呼吸器内科 佐藤 潤

- C-30 肺炎死亡症例における気腫性変化についての検討
三重県立総合医療センター 呼吸器内科 児玉 秀治 他
- *C-31 松阪市におけるCOPD3000人アンケート調査について
松阪市民病院 呼吸器センター 古橋 一樹 他
- C-32 COPD認知度向上に対する試み
松阪市民病院 呼吸器センター 畑地 治 他
- C-33 気管支喘息とasthma-COPD overlap (ACO) の臨床像の比較
浜松医科大学 内科学第二講座 丹羽 充 他
- C-34 気管支喘息のコントロール状況と併存症との関係について
鈴鹿中央総合病院 呼吸器センター内科 小林 裕康 他
- C-35 呼吸器疾患におけるステロイド性骨粗鬆症の治療
松阪市民病院 呼吸器センター 鈴木 勇太 他

15:25-16:19

真菌 座長 NHO東名古屋病院 呼吸器内科 福井 保太

- *C-36 当院で経験したアレルギー性気管支肺真菌症 (ABPM) 4例の臨床的検討
国立病院機構三重中央医療センター 呼吸器内科 西村 正 他
- C-37 肺NTM症の治療後にANCA関連血管炎を発症しステロイド治療中に肺アスペルギルス症を合併した1例
三重大学病院 呼吸器内科 高橋 佳紀 他
- *C-38 剖検にて診断し得た肺アスペルギルス症による喀血死の1例
刈谷豊田総合病院 呼吸器・アレルギー内科 石川 博基 他
- C-39 Cryptococcus gattii肺感染症の一例
名古屋大学医学部附属病院 呼吸器内科 村上 靖 他
- *C-40 気管支内病変を伴った肺放線菌症の1例
浜松労災病院 呼吸器内科 大塚 智哉 他
- *C-41 浴槽溺水後に診断されたレジオネラ肺炎の一例
刈谷豊田総合病院 呼吸器・アレルギー内科 街道 達哉 他